MINISTERUL SĂNĂTĂŢII AL REPUBLICII MOLDOVA
UNIVERSITATEA DE STAT DE MEDICINĂ ŞI FARMACIE „NICOLAE TESTEMIŢANU”

Catedra de anesteziologie și reanimatologie nr. 1 „Valeriu Ghereg”
Catedra de anatomie și anatomie clinică
IMSP Institutul Oncologic din Moldova

Tehnici de analgezie de plan fascial a regiunilor toraco-abdominale cu ghidaj sonografic

Ghid pentru studenţi, rezidenți și medici

CHIȘINĂU
2025

MINISTERUL SĂNĂTĂŢII AL REPUBLICII MOLDOVA
UNIVERSITATEA DE STAT DE MEDICINĂ ŞI FARMACIE „NICOLAE TESTEMIŢANU”

Catedra de anesteziologie și reanimatologie nr. 1 „Valeriu Ghereg”
Catedra de anatomie și anatomie clinică
IMSP Institutul Oncologic din Moldova

Tehnici de analgezie de plan fascial a regiunilor toraco-abdominale cu ghidaj sonografic

Ghid pentru studenţi, rezidenți și medici

CHIȘINĂU
Centrul Editorial-Poligrafic *Medicina*
2025

CZU: 617.54/.55-089.5:615.212(075.8)
T 33

Aprobat de Consiliul de Managment al Calității al IP USMF
Nicolae Testemiţanu proces-vebal nr**.** 02 din 23 octombrie 2024

Autori:

Ruslan Baltaga – dr. șt. med., conf. univ.
Andrei Badan – dr. șt. med., șef secție ATI Institutul Oncologic
Andrei Perciun – medic ATI, Queen Alexandra Hospital, Portsmouth, Great Britain
Radu Turchin – dr. șt. med., conf. univ.
Gheorghe Guzun – dr. șt. med., conf. univ.

Recenzenţi:

Nacu Viorel – dr. hab. șt. med., prof. univ.
Chesov Ion – dr.șt. med., conf. univ.

În redacția autorului.
Machetare computerizată: *Caprari Feodosia*

DESCRIEREA CIP A CAMEREI NAŢIONALE A CĂRŢII DIN REPUBLICA MOLDOVA

Tehnici de analgezie de plan fascial a regiunilor toraco-abdominale cu ghidaj sonografic: Ghid pentru studenţi, rezidenţi şi medici / Ruslan Baltaga, Andrei Badan, Andrei Perciun [et al.]; Ministerul Sănătăţii al Republicii Moldova, Universitatea de Stat de Medicină şi Farmacie „Nicolae Testemiţanu", Catedra de anesteziologie şi reanimatologie nr. 1 „Valeriu Ghereg", Catedra de anatomie şi anatomie clinică, IMSP Institutul Oncologic din Moldova. – Chişinău: CEP *Medicina*, 2025. – 80 p.: fig. color.

Aut. indicaţi pe verso p. de tit.– Bibliogr.: p. 78-80 (30 tit.). – În red. aut. – [100] ex.
ISBN 978-9975-82-401-9.
617.54/.55-089.5:615.212(075.8)
T 33

ISBN 978-9975-82-401-9

© CEP *Medicina*, 2025
© R. Baltaga, A.Badan, A. Perciun ș.a., 2025

CUPRINS

PREFAȚĂ..... 4

I. ANESTEZIA ECOGHIDATĂ DE PLAN FASCIAL REGIUNEA COLOANEI VERTEBRALE..... 6

1.1. Blocul de plan fascial al mușchiului erector spinal toracic. *Thoracic Erector Spinae Plane Block*..... 6

1.2. Blocul de plan fascial al mușchiului erector spinal lombar. *Lumbar Erector Spinae Plane Block*..... 12

II. ANESTEZIA ECOGHIDATĂ DE PLAN FASCIAL REGIUNEA TORACICĂ..... 23

2.1 Blocul nn. pectorali medial și laterali (PEC 1). Blocul ramurilor anterioare ale nn. toracici spinali Th_2-Th_6, intercostobrahial și toracic lung (PEC 2). *Pectoralis Nerve Block* (PEC 1 și PEC 2).... 23

2.2 Blocul ramurilor laterale cutanate ale nn. intercostali, intercos tobrahial, toracodorsal și toracic lung. *Serratus Anterior Plane Block*..... 31

2.3 Blocul ramurilor laterale cutanate ale nn. intercostali (3-8). *Rhomboid Intercostal Plane Block*..... 37

III. ANESTEZIA ECOGHIDATĂ DE PLAN FASCIAL REGIUNEA ABDOMINALĂ..... 43

3.1. Blocul tecii mușchiului drept abdominal (ramurile cutanate anterioare ale nn. intercostali Th_7-Th_{11}). *Rectus Sheath Blok*..... 43

3.2. Blocul planului fascial al mușchiului transvers abdominal (Anestezia ramurilor cutanate anterioare ale nn. spinali Th_7–L_1-nn. Intercostali Th_7–Th_{11}. n. subcostal Th_{12}, iliohipogastric și ilioinghinal, L_1). *Transvesus Abdominis Plane Block*..... 49

3.3. Blocul mușchiului patrat lombar (ramurile ventrale Th_7–L_2). *Quadratus Lumborum Block*..... 61

ANEXE..... 69

ABREVIERI..... 77

BIBLIOGRAFIA..... 78

PREFAȚĂ

Durerea reprezintă un proces vital dezvoltat de natură, care semnalizează o distrucție tisulară. Din punct de vedere biologic cuparea durerii, fără înlăturarea maladiei ce stă la baza apariției acestea, este o acțiune greșită. Însă, uneori din punct de vedere fiziologic, chiar și clinic, blocarea impulsului dureros, este justificată, chiar și în situația când tratarea patologiei de bază este imposibilă. Există cel puțin două condiții pentru această intervenție: *a)* răspunsul organismului la durere devine mai periculos, decât însăși boala propriu zisă; *b)* maladia este stabilită, dar nu poate fi tratată (tratament paliativ).

Principiile de tratament ale sindromului algic includ, toate nivelurile sistemului nociceptiv și antinociceptiv. La etapa contemporană sunt întrebuințate mai multe grupe de preparate cum ar fi: analgezicile opioide, remediile antiinflamatorii nesterioide, analgezicele neopioide centrale ș.a. Însă toate aceste preparate pe lângă efectul analgezic mai manifestă și un șir de reacții adverse, ce au un impact direct sau indirect asupra organismului omului. În acest context, devine destul de actuală problema cercetării și implementării metodelor complexe de analgezie, ce vor avea efect maxim și în același timp o rată cât mai mică a complicațiilor.

Astfel, blocurile locoregionale au un rol aparte, pentru că dezvoltarea acestora a mers în paralel cu anestezia generală. Blocurile regionale se caracterizeaza prin analgezie eficientă și sigură, chiar comparativ cu introducerea parenterală a opioizilor. Acestea la moment se consideră un element important în cadrul anesteziei combinate și analgeziei multimodale. Împreună cu beneficiile descrise mai sus, în ultimii ani, anestezia loco-regională a suferit răspândire extinsă și rapidă datorită introducerii pe scară largă a ultrasonografiei. Posibilitatea de a vizualiza anatomia pe viu: relația ac – straturi, nervi, vase, răspândirea anestezicului local cu minimalizarea complicațiilor imediate a dus la o creștere semnificativă a interesului pentru utilizarea blocurilor nervoase periferice.

Valorificarea ultrasonografiei în terapia durerii este în creștere în toată lumea, dovadă fiind și multitudinea de lucrări și prezentări la diferite foruri internaționale pe acest subiect. La noi în țară blocurile

perifierce sunt utilizate sistemic în mai multe clinici ATI cu scop de anestezie și analgezie. În cadrul acestora, de mai mulți ani, s-a trecut de la tehnicile bazate pe reperele anantomice, la ghidajul ultrasonografic. Odată cu creșterea numărului de instituții, unde sunt disponibile ultrasonografele portabile în practica medicilor ATI, sperăm că anesteziile locoregionale și în special de plan fascial, vor avea un nou suflu și vor servi ca un element important în tratamentul sindromului algic în toate domeniile, atât chirurgicale cât și terapeutice.

În acest context, lucrarea de față este elaborată în legătură cu necesitatea introducerii unei analgezii multimodale perioperatorii la pacienții oncologici, dar și cu posibilitatea ca pe viitor, aceasta să fie parte componentă în terapia complexă a durerii.

I. ANESTEZIA ECOGHIDATĂ DE PLAN FASCIAL REGIUNEA COLOANEI VERTEBRALE

1.1. Blocul de plan fascial al mușchiului erector spinal toracic. *Thoracic Erector Spinae Plane Block* (ESPB).

Introducere

Blocul mușchiului erector spinal din regiunea toracică este o tehnică de anestezie regională relativ nouă. Metodă a fost publicată pentru prima dată în 2016 de către Forero M. și a fost utilizată pentru cuparea durerii neuropatice toracice cu fracturi ale coastelor. De atunci au fost raportate cazuri de utilizare a acestei metode de anestezie/analgezie și în chirurgia toracică. Blocul *ESPB* cuprinde ramurile dorsale și ventrale ale nervilor spinali și realizează anestezia pe mai multe dermatoame din regiunea peretelui thoracic. Aceasta se datorează răspândirii în direcție craniană și caudală a anestezicului prin spațiul celular spre rădăcinile nervilor spinali. Deoarece în acest caz este present și componentul visceral, este posibilitatea de a introducce cateterul pentru analgezie de lungă durată. Astfel, avem o alternativă la anestezia epidurală la nivel toracal *(fig. 1).*

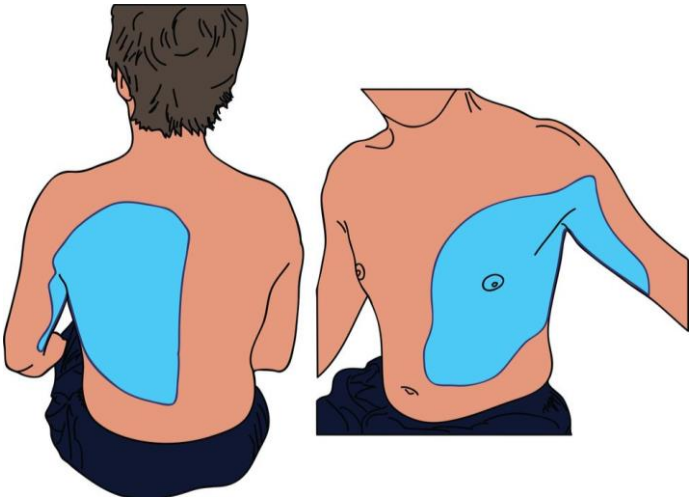

Figura 1. Area de analgezie în ESPB de la nivel toracic.

Anestezicul este introdus în spațiul celular situat între mm. romboid și erector spinal sau în planul mai profund de ultimul (în acest caz soluția de anestezic pătrunde și în spațiul paravertebral). La nivel toracic se poate de efectuat la nivelele Th_2–Th_9 *(fig. 2* și *3).*

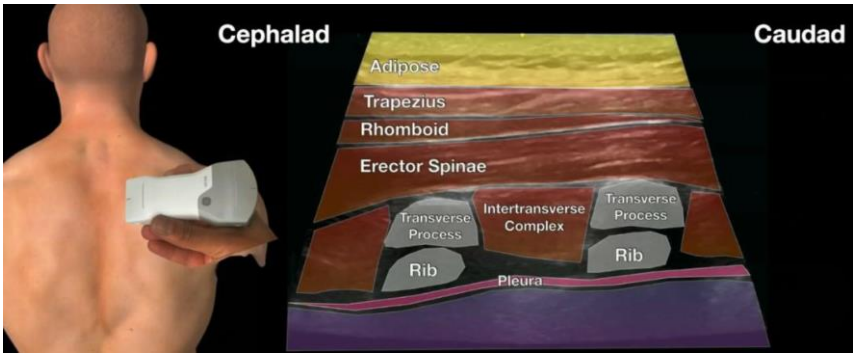

Figura 2. Stratigrafia peretelui posterior al toracelui

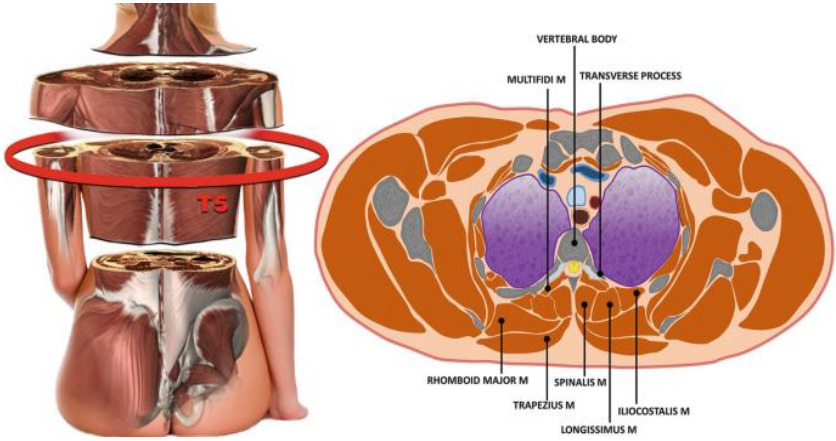

Figura 3. Mușchii și spațiile celulare ale peretelui posterior al toracelu (secțiune transversală)

Indicații

Blocul *ESPB* se utilizează pentru anestezia regională în multe proceduri chirurgicale din regiunea toracică anterioară, posterioară și laterală, dar și în sindroame algice acute și cronice.

Contraindicații

Absolute: Alergie la anestezice locale, procese purulente și infecțioase din locul injectării, refuzul pacientului, cunoștințe și practică insuficientă a personalului medical.

Relative: Vizualizare defectuoasă a sonoanatomiei (pacient obez), coagulopatii, medicașie anticuagulantă cu titlu de precauție.

Repere anatomo-topografice și sonografice

Repere anatomo-topografice: linia mediană posterioară și scapulară, spina și unghiul scapulei, procesele spinoase ale vertebrelor toracice, coastele și spațiile intercostale *(fig. 4)*.

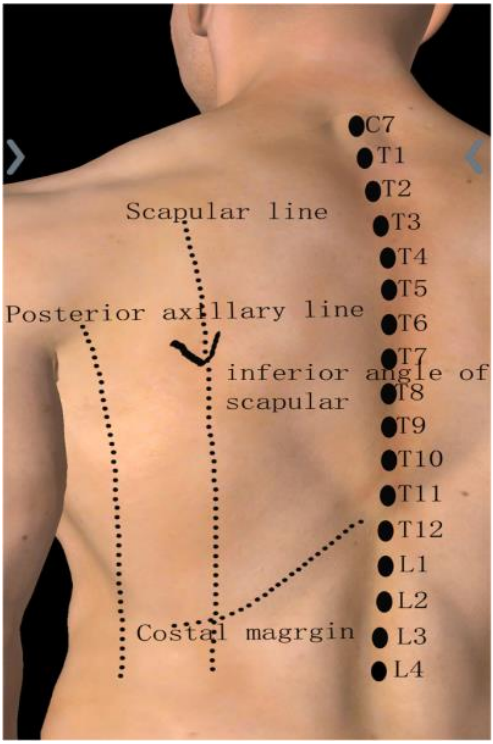

Figura 4. Reperele anatomo-topografice externe din regiunea coloanei vertebrale și a peretelui toracic posterior.

Straturile din regiunea postero-superioare a toracelui. *1.* Pielea, *2.* țesutul celular subcutanat (conține: ramurile aa. transversală a gâtului, posterioare ale interostalelor și ramurile posterioare ale nn. intercostali), *3.* fascia proprie (acoperă fața posterioară a mm.trapez și dorsal mare), *4.* stratul muscular care merge de la suprafață spre profunzime: trapez, dorsal mare, ridicator al omoplatului, romboid mare și mic, mai profund este micul dințat posterior și superior, mai anterior se află o fascie densă, care împreună cu coastele formează un canal osteo-fibros ce conține mm.iliocostal, longissimus ș.a *(fig. 5).*

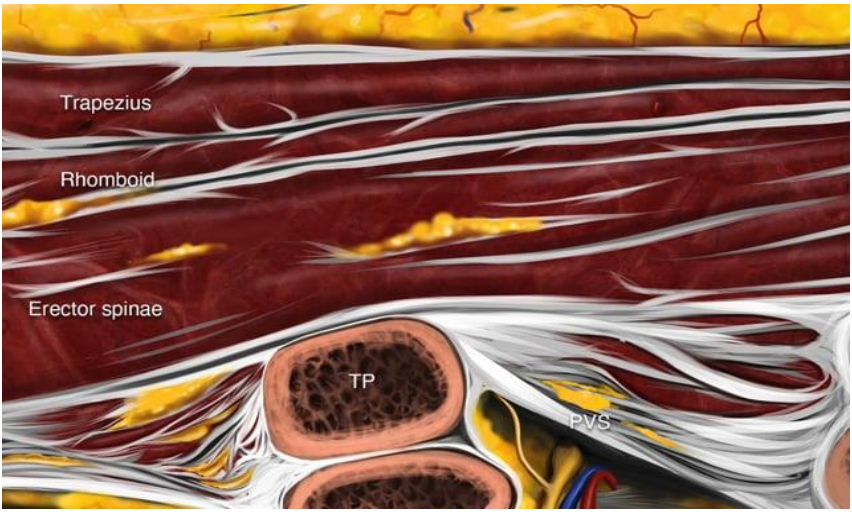

Figura 5. Straturile din regiunea toracică posterioară (secțiune transversală). *TP* – procesul transversal, *PVS* – spațiul paravertebral.

Repere sonografice: la o poziționare a sondei ecografice în regiunea toracică posterioară între marginea medială a scapulei și coloana vertebrală vizualizăm straturile din aspect sonografic *(fig. 6).*

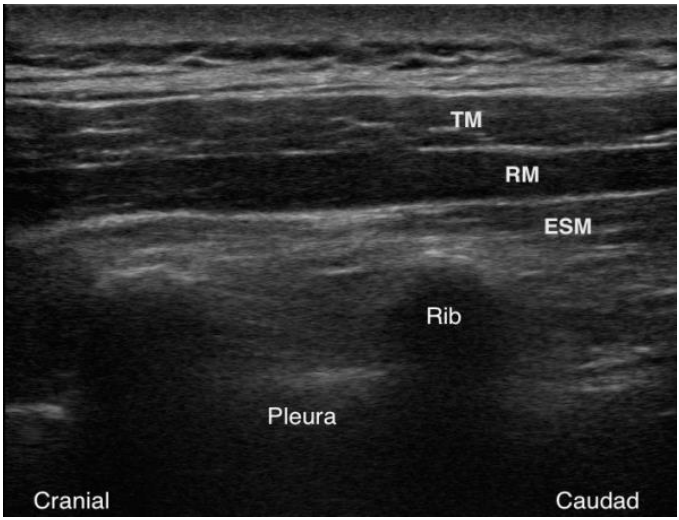

Figura 6. Sonoanatomia regiunii toracice posterioare.
TM – m.trapez, *RM* – m.romboid, *ESM* – m.erector spinal, *Rib* – coasta.

Metode și aborduri

Poziția pacientului poate fi sezând la marginea patului, ventrală sau laterală. Ecranul ecografului este poziționat în față medicului. Pacienților obligator se efectuiază abord venos prealabil și monitorizarea continuă a parametrilor vitali de bază (ECG, SpO_2, TA). Peretele toracic se prelucrează cu soluții antiseptice. Sonda ecografică se plasează în orientare sagitală paramediană (prealabil va fi aplicat gel), aproximativ 2 cm distanța de la linia mediană posterioară (apofizele spinoase Th_3–Th_6) și apoi trebuie mișcată lent lateral până când se vizualizează procesul transversal. Acesta necesită diferențiere de coastă la acest nivel: procesul transversal este mai superficial și mai lat, iar coasta respectiv se situiază profund și mai subțire. Apoi se identifică mușchii ce sunt situați mai superficial de procesul transversal: în regiunea toracică superioară trapez, romboid, erector spinal, cea inferioară, respectiv trapez și erector. Locul puncției cel mai frecvent este nivelul Th_5–Th_7 *(fig. 7),* iar ținta de depozitare a AL este mai profund de fascia mușchiului erector și suprafața sau marginea procesului transversal *(fig. 8).*

***Figura** 7.* Poziționarea sondei ecografice și locul punctiei în ESPB și topografia straturi la nivelul toracic.
TP – procesul transversal, rib – coasta, *PVS* – spațiul paravertebral.

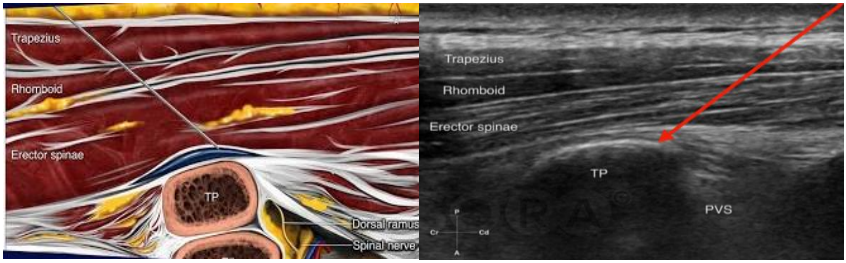

Figura 8. Topografia straturi la nivelul toracic superior și locul depozitării AL.
TP – procesul transversal, *rib* – coasta, *PVS* – spațiul paravertebral.

Acul se introduce din direcție caudală spre cea craniană sub ghidare ecografică prin mm. trapez, romboid mare și erector spinal până la procesul transversal. Se pătrunde subfascial între mușchiul erector spinal și mijlocul procesului transversal. Apoi injectăm 1-3 ml soluție fiziologică pentru hidro-locare și verificarea plasării vârfului acului în planul corect, vizualizând separarea m. erector spinal de procesul transversal. Ulterior introducem până la 20-30 ml de AL (bupivacaină 0,25% sau 0,5% sau ropivacaina) treptat, câte 5,0 ml, cu aspirare obligatorie pentru profilaxia pătrunderii accidentale a AL în patul vascular (extragem și reorientăm acul). După injectarea a 10-20 ml de AL, avem posibilitate de introdus și cateter în acest spațiu cu scop de analgezie continuă *(fig. 9)*.

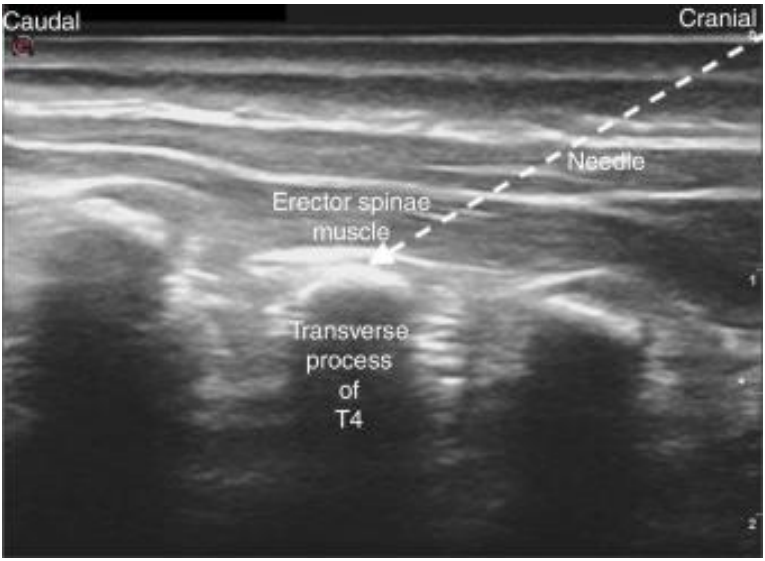

Figura 9. Tehnica de introducere a acului și locul depozitării anestezicului local (explicații în rext).

Doze și administrare *(anexa 1)*

Complicații și tratament

Reacții alergice, toxicitate sistemică la introducerea AL, infectarea țesuturilor, traumatismul pachetului neurovascular din regiunea injectării, lezarea organelor, blocajul simpatic înalt, hipotensiune în caz de pătrundere a AL în spațiul epidural, pneumotorace.

Tratamentul intoxicației cu AL *(anexa 2).*

1.2. Blocul de plan fascial al mușchiului erector spinal lombar. *Lumbar Erector Spinae Plane Block* (ESPB).

Introducere

Blocul de plan fascial al mușchiului erector spinal din regiunea lombară prevede introducerea anestezicului în spațiul celular situat mai profund de acesta. Zona de anestezie/analgezie este regiunea lombară și abdomenul antero-lateral ce corespunde proiecției nervilor spinali Th_{12}–L_5.

Indicații

Managmentul durerii – sindroame dureroase regionale: radiculopatie, dureri miofasciale, postoperatorii (chirurgia abdominală, coloanei vertebrale, ortopedice, urologie), în cancer ș.a.

Contraindicații

Absolute: alergii la anestezice locale, procese purulente și infecțioase din locul injectării, refuzul pacientului, cunoștințe și practică insuficientă a personalului medical.

Relative: repere externe și sonografice neclare, coagulopatii.

Repere anatomo-topografice și sonografice

Repere anatomo-topografice: liniile mediană posterioară (ce corespunde proceselor spinoase ale vertebrelor toracice inferioare și lombare), paravertebrală, scapulară și axilară posterioră, coasta 12, spina iliacă *(fig. 10).*

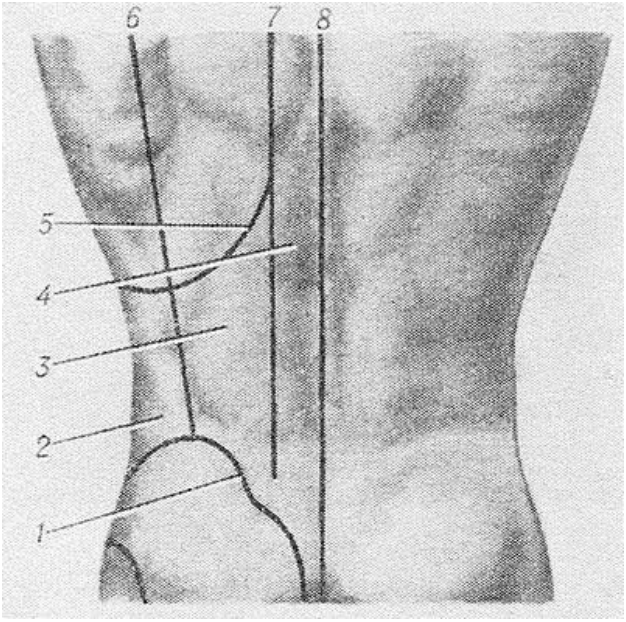

Figura 10. Reperele externe anatomo-topografice.
1 – spina iliacă, *2* – regiunea lateral a abdomenului, *3* – regiunea lombară, *4* – regiunea vertebrelor lombare, *5* – coasta 12, *6* – linia axilară posterioară, *7* – linia paravertebrală, *8* – linia mediană.

Straturile din regiunea lombară. *1*. Pielea, *2*. Stratul subcutan, *3*. Fascia proprie, *4*. *Muşchii porţiunii mediale*: sub fascia proprie se situiază fascia toracolombară după care este situat m. erector spinal. Acest muşchi este situat în loja dintre apofizele spinoase şi apofizele transversale cu părţile incipiente ale coastelor şi este situat între foiţele superficiale şi profundă a fasciei toracolombare. Anterior de foiţa profundă a acestei fascii se situiază m. patrat lombar, iar mai anterior şi mai aproape de coloană este situat m. psoas mare.

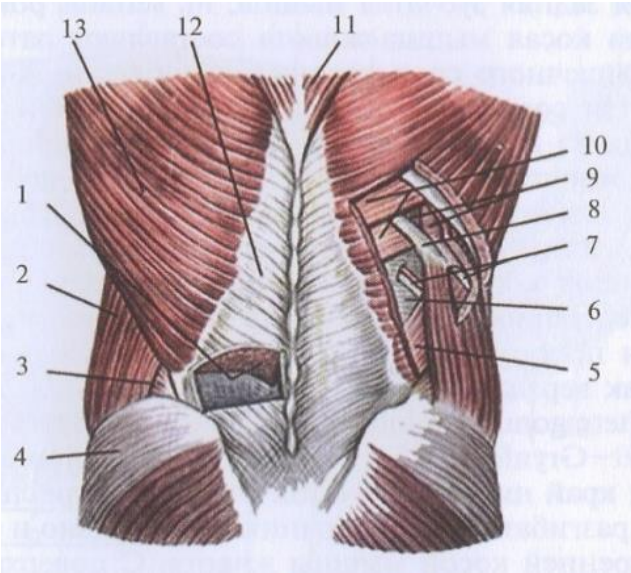

Figura 11. *1* – marginea laterală a mușchiului erector spinal, *2* – m. oblic abdominal extern, *3* – triunghiul lombar, *4* – m. gluteu mediu, *5* – marginea posterioară a m. oblic abdominal intern, *6* – aponeuroza m. transvers abdominal, *7* – vasele și nervii subcostali, *8* – coasta XII, *9* – mm. inercostali, *10* – marginea inferioară a m. dințat posterior inferior, *11* – m. trapez, *12* – fascia toracolombară, *13* – m. lat al spatelui.

Muşchii porţiunii laterale: Primul strat muscular este alcătuit din doi muşchi: lat al spatelui şi oblic abdominal. Inferior, lângă creasta iliacă marginile m. lat al spatelui şi m. oblic abdominal se îndepărtează şi se formează triunghiul: lombar sau Petiti. Baza serveşte creasta iliacă, iar

planşeul – m. oblic abdominal intern. Stratul următor al porţiunii laterale: superior – m. dinţat posterior inferior, inferior – m. oblic abdominal intern. În aciastă regiune se formează rombul *Lesgaft – Griunfeldt*: superior – marginea inferioară a m. dinţat posterior, inferior – marginea posterioară a m. oblic abdominal intern, medial – marginea laterală a m. erector spinal şi uneori din superior mai participă şi coasta XII. Planşeul este format din aponeuroza m. transversal abdominal. Din exterior acest patrulater este acoperit numai de m. lat al spatelui şi de ţesuturile superficiale. Prin aponeuroza muşchiului transversal trec vasele şi nervii subcostali. Mai profund de mm. oblic intern şi dinţat posterior se situiază m. transversal al abdomenului *(fig. 11* și *12).*

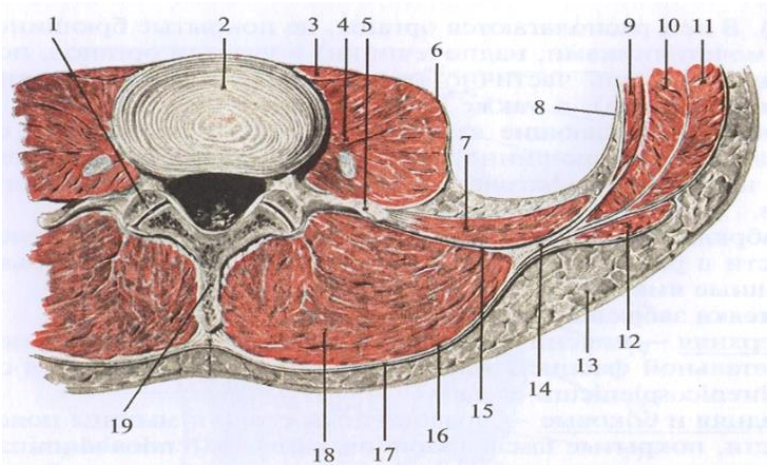

Figura 12. *1* – arcul vertebral, *2* – corpul vertebrei, *3, 4* – m. psoas mare şi mic, *5* – apofizele transversale, *6* – f. *psoatică, 7* – m. patrat lombar, *8* – f. transversală, *9* – m. transvers al abdomenului, *10* – oblic abdominal intern, *11* – m. oblic abdominal extern, *12* – mm. lat al spatelui, *13* – ţesut s/c, *14* – începutului m. transvers abdominal, *15* – foiţa medială a f. toracolombare, *16* – foiţa posterioară a f. toracolombare, *17* – f. superficială, *18* – m. erector spinal, *19* – procesul spinos al L_4.

Ramurile anterioare ale nervilor spinali se unesc pentru a forma plexurile lombar și sacral, iar cele dorsale se împart în ramurile mediale, intermediare și laterale *(fig. 13).*

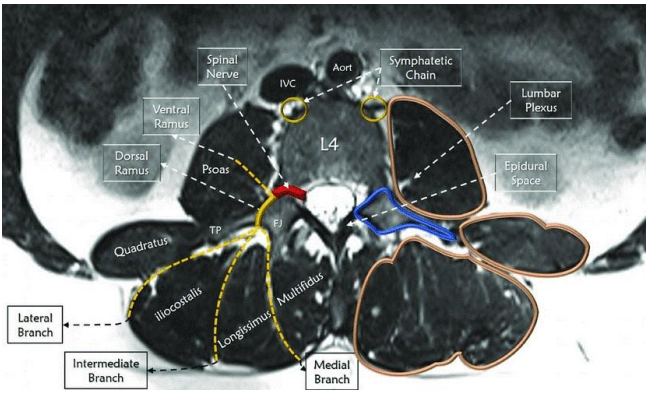

Figura 13. Secțiune transversală la nivelul L_4 *(RMN).*
TP – procesul transversal, *FJ* – articulație fațetă, *IVC* – vena cavă inferioară.

Repere sonografice: Poziționarea sondei ecografice în regiunea lombară (L_2–L_4), mai lateral de linia mediană (4-6 cm) vizualizăm straturile din aspect sonografic *(fig. 14).*

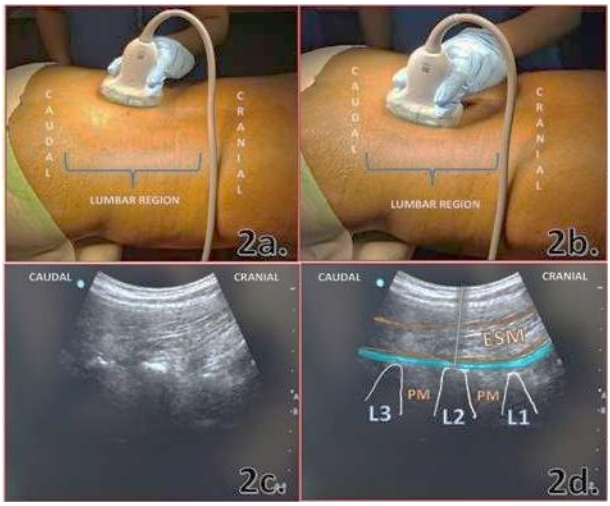

Figura 14. Poziția sondei ecografice, sonoanatomia regiunii lombare și direcția acului în blocul planului fascial al mușchiului erector spinal.
2a., 2b. – poziția sondei, *2c., 2d.* – sonoanatomia regiunii lombare și direcția acului. *ESM* – mușchiul erector spinal, *PM* – mușchiul psoas, L_1, L_2, L_3 – procese transversale lombare. Albastru – depozitarea anestezicului local sub mușchiul erector spinal, lina dreapta albă -direcția acului.

Metode și aborduri

Există mai multe aborduri a pentru blocul mușchiului erector spinal din regiunea lombară.

Abordul parasagital. Poziția pacientului poate fi ventrală sau laterală. Acestuia se asigură abord venos și obligator se monitorizează (*ECG*, SpO_2, *TA*). Ecranul ecografului este poziționat în față medicului. Ulterior acesta îmbracă mănuși sterile și prelucrează locul punctiei. Sonda ecografică liniară, cu frecvențe înalte se protejează cu o husă după care se aplică gel. Aceasta se plasează parasagital pe linia mediană și lent se mișcă către lateral (4-6 cm), pentru a identifica m. erector spinal și procesul transversal al vertebrei L_4. Acul se introduce în proiecția sondei ecografice prin țesuturile superficiale până ce atinge procesul transversal al vertebrei lombare. Se aspiră și se introduce ser fiziologic pentru identificarea planului fascial al m. erector spinal, după care se depozitează AL între acesta și procesul transversal al vertebrei lombare *(fig. 15, 16)*.

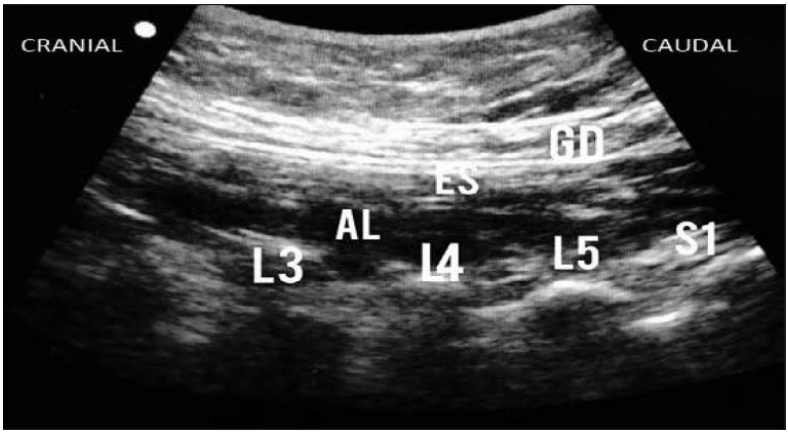

Figura 15. Sonoanatomia regiunii lombare. Locul depozitării *AL* în spațiul celular al m. erector spinal.
GD – m. lat al spatelui, *ES* – m. erector spinal, L_3, L_4, L_5 – vertebrele lombare, S_1 – vertebra sacrală 1, *AL* – anestezicul local.

Figura 16. Blocul planului fascial al mușchiului erector spinal, regiunea lombară. Imagini ecografice, abord parasagital.
Răspândirea *AL*, poziția și orientarea sondei în timpul unei scanări, pacientul în poziție orizontală. *TP* – proces transversal, L_3, L_4, L_5 – vertebrele *3, 4, 5* lombare.

Abordul transversal. Sonda ecografică se poziționează transversal în regiunea lombară la nivelul vertebrelor L_3–L_4 și la fel se protejează cu o husă după care se aplică gel. Această tehnică permite vizualizarea ecografică simultană a structurilor dorsale ale vertebrei. Se folosește o sondă convexă cu care se pot diferenția diferite structuri anatomice. Abordarea ecografică a acului, în raport cu fasciculul de ultrasunete poate fi făcută atât in-plane, cât și out of-plane *(fig. 17)*.

Abordul „in-plane”: alinierea în același plan a fasciculului de ultrasunete cu acul. Astfel se poate urmări avansarea acului de la tegumente până la structura țintă. Abordul „out-of-plane”: acul se poziționează perpendicular la unda de ultrasunate (vedere transversală a acului). Acesta se vizualizează pe ecran ca un punct hiperecogen.

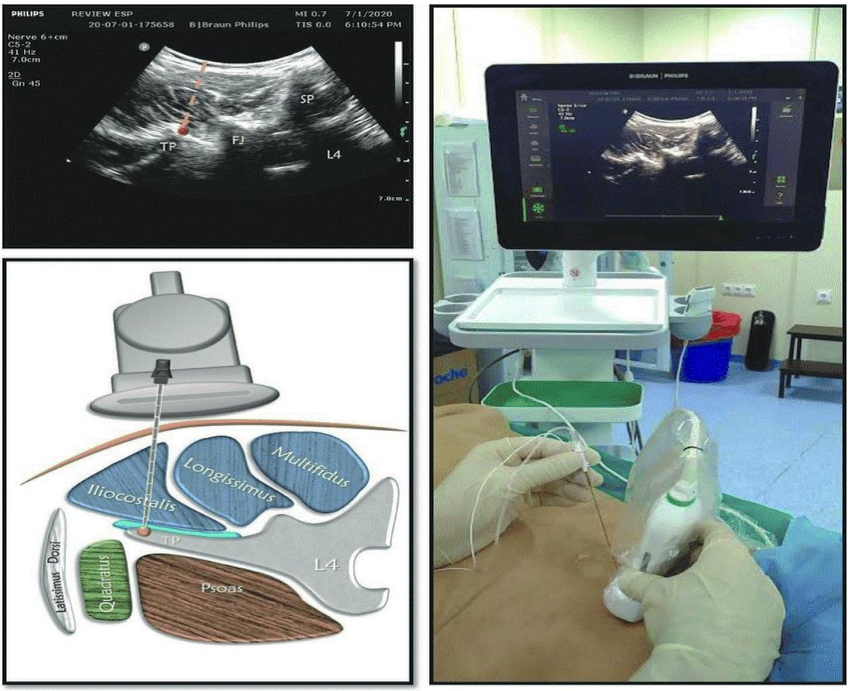

Figura 17. Blocul planului fascial al mușchiului erector spinal, regiunea lombară, abord transversal.
Răspândirea *AL*, poziția și orientarea sondei în timpul unei scanări, pacientul în poziție orizontală. *SP* – procesul spinos, *FJ* – articulația fațetă, *TP* – proces transversal, L_3, L_4 – vertebrele *3, 4* lombare.

Abordul subcostal transversal. Aceasta permite o imagine bună la nivelurile vertebrelor lombare *3, 4, 5*. Totodată este posibilitate de efectuat această tehnică în poziția laterală a pacientului și în anestezie generală. Dezavantajul acesteia este în vizualizarea de o calitate mai proastă a răspândirii AL *(fig. 18)*.

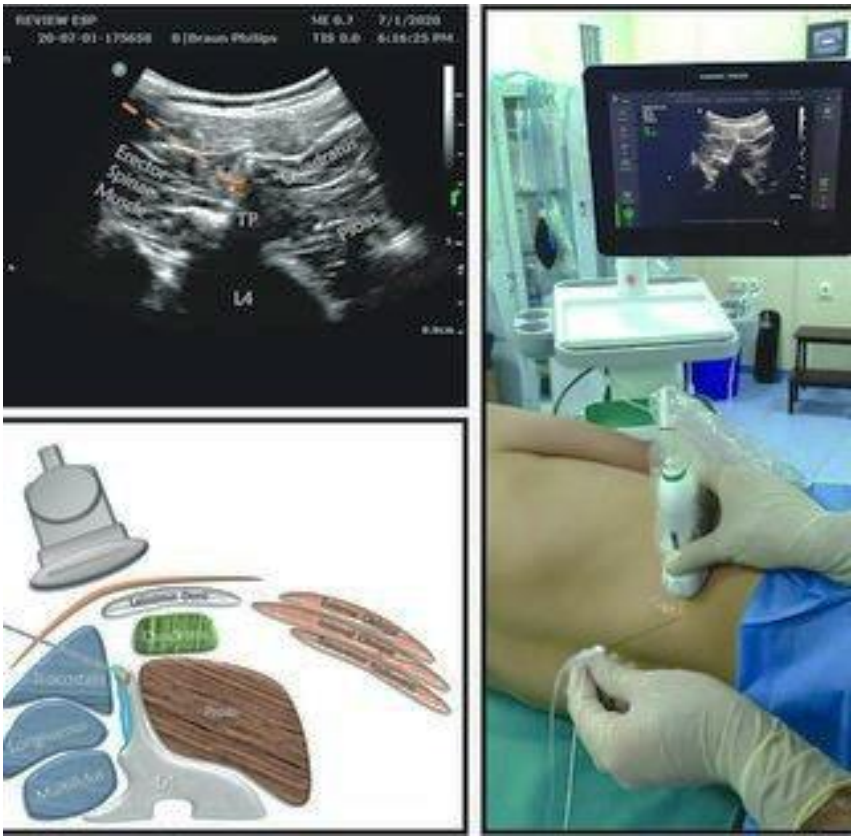

Figura 18. Blocul planului fascial al mușchiului erector spinal, regiunea lombară. Imagini ecografice, abord lateral.
Răspândirea AL, poziția și orientarea sondei în timpul unei scanări, pacientul în poziție laterală. *TP* – proces transversal, L_4 – vertebra 4 lombară.

Modificarea Tulgar (fig. 19). În acest caz anestezicul local este depozitat atât pe pe partea posterioară, cât și pe cea anterioară a procesului transversal al vertebrelor lombare cuprinzând și plexul lombar. Aceasta are scop și blocul ultimului, și este indicată în intervenții ortopedice, dureri miofasciale, oncologie. Astfel, împreună cu metoda clasică a blocajului planului fascial al mușchiului erector spinal, pentru îmbunătățirea calității analgeziei se efectuiază o a doua injectare de AL

(bupivacaină 0,5%-20 ml, lidocaină 2%-10 ml, soluție salină 10 ml.) între procesul transversal și mușchiul psoas mare. Deoarece ESPB lombar este unul mai profund decât cel toracic, poate fi utilizată o sondă ecografică convexă care oferă o vizualizare anatomică mai bună în comparație cu cea liniară. Însă literatura descrie că aceste două sonde ecografice se folosesc cu succes în egală măsură.

Figura 19. Blocul planului fascial al mușchiului erector spinal, regiunea lombară. Imagini ecografice, abord parasagital modificat Tulgar.
Răspândirea AL, poziția și orientarea sondei în timpul unei scanări, pacientul în poziție orizontală. *TP* – proces transversal, L_3, L_4, L_5 – vertebrele 3, 4, 5 lombare.

Doze și administrare *(anexa 1)*

Complicații și tratament

Blocajul mușchiului erector spinal din regiunea lombară este o tehnică regională relativ sigură cu o rată scăzută de complicații. Au fost raportate cazuri unice de priapism, blocaj motor total. Pătrunderea în spațiul epidural la pacienții cu intervenții chirurgicale pe coloana vertebrală.

Tratamentul intoxicației cu AL *(anexa 2).*

II. ANESTEZIA ECOGHIDATĂ DE PLAN FASCIAL REGIUNEA TORACICĂ

2.1. Blocul nn. pectorali medial și laterali (PEC 1). Blocul ramurilor anterioare ale nn. toracici spinali Th_2-Th_6, intercostobrahial și toracic lung (PEC 2).

Pectoralis Nerve Block (PEC 1 și PEC 2).

Introducere

Blocajul nn. pectorali medial și lateral, ramurile anterioare ale nn. toracici spinali Th_2-Th_6 intercostobrahial și toracic lung prevede introducerea anestezicului în spațiile subpectoral superficial și profund. Acesta poartă denumirea de PEC1 și PEC2 și sunt blocaje superficiale ale peretelui toracic antero-lateral *(fig. 20).*

Figura 20. Area de anestezie în blocajele *PEC1* și *PEC2*

Indicații

Oncochiururgia glandei mamare, procese purulente din zona cavității axilare, fracturi de coaste, toracotomii și microtoracotomii. Se efectuează în calitate de component al analgeziei intraoperatorii și postoperatorii.

Contraindicații

Absolute: refuzul pacientului, procese inflamatorii în locul injectării, alergii la AL, cunoștințe și practică insuficientă a personalului medical.

Relative: cuagulopatii, medicație anticoagulantă, și antitrombotică.

Repere anatomo-topografice și sonografice

Repere anatomo-topografice: sternul, clavicula, fosa axilară, liniile axilară anterioară și medioclaviculară. Straturi: *1.* Pielea, *2.* stratul subcutanat: în acesta se găsesc nn. supraclaviculari, ramurile cutanate anterioare și laterale ale nn. intercostali, o rețea venoasă și ramuri din aa. acromo-toracică, mamară internă și intercostale, *3.* fascia superficială cu mușchiul platisma, *4.* fascia proprie: formează teacă m.pectoral mare și trece în inferior pe m.dințat mare, *5.* mușchiul pectoral mare: vascularizarea aa.acromo-toracică, toracică laterală, intercostale și mamară internă. Inervarea: nn. toracici anteriori (plexul brahial).

Spațiul subpectoral superficial: peretele anterior – foița profundă a fasciei pectorale și mușchiul pectoral mare, peretele posterior – fascia profundă clavipectorală. În acesta se află: vasele acromo-toracice, vena cefalică și nn. mediali și laterali. Fascia coraco-clavi-costală formează teacă pentru m. pectoral mic și a mușchiului subclavicular.

Spațiul subpectoral profund: se situiază mai profund de mușchiul pectoral mic și peretele anterior al cutiei toracice. Aici avem spațiu celular, ganglioni limfatici, ramurile anterioare ale nn. toracici spinali Th_2-Th_6 intercostobrahial și toracic lung. *(fig. 21 și 22).*

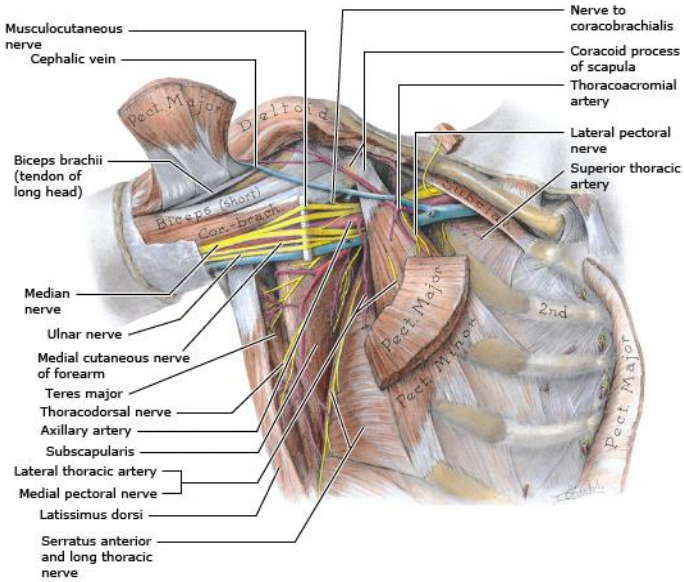

Figura 21. Straturile regiunii toracice anterioare. Spațiile subpectorale superficial și profund.

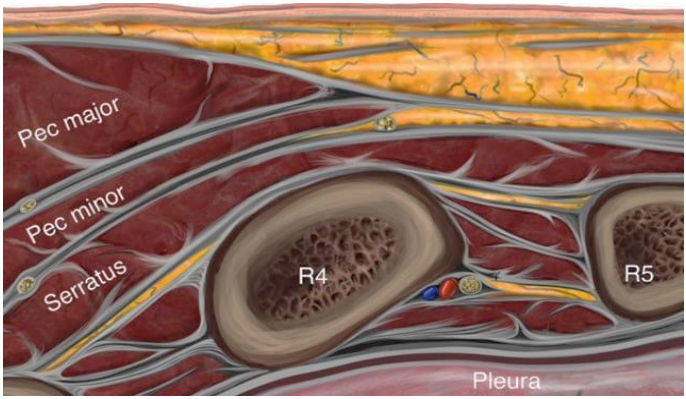

Figura 22. Straturile regiunii toracice anterioare. Secțiune transversală.

Repere sonografice: la o poziționare a sondei ecografice sub claviculă se vizualizează straturile din această regiune spațiile celulare, coastele și pleura *(fig. 23)*.

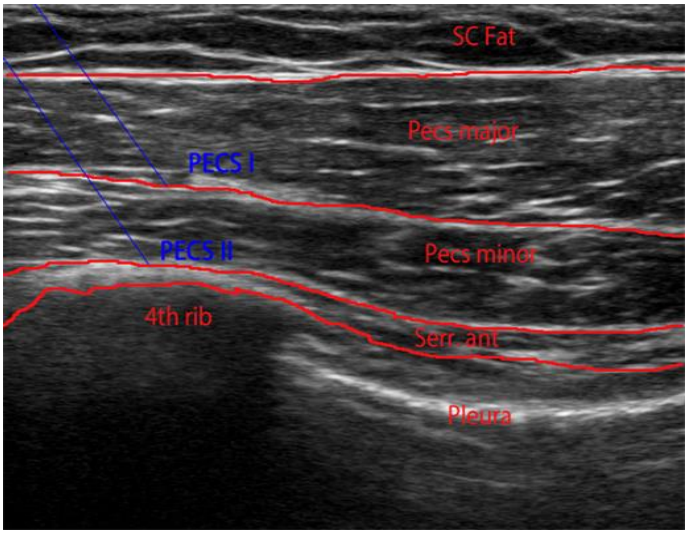

Figura 23. Sonoanatomia regiunii toracice antero-superioare.

Metode și aborduri

Pectoralis Nerve Block *PEC I block* – se anesteziază nn. pectorali mediali și laterali (inervează m.pectoral mare). Anesteticul local se introduce între mm. pectoral mare și cel mic (spațiul subectoral superficial) *(fig. 21, 22, 23).*

Poziția pacientului: orizontală, decubit dorsal, capul rotit către partea opusă manoperei și brațul lângă piept. Acestuia se asigură acces intravenos cu plasarea cateterului periferic și se monitorizează (ECG, SpO_2, TA). Se prelucrează câmpul operator cu soluții dezinfectante, iar medicul este cu mănuși sterile. Sonda ecografică liniară, protejată de husă, pe care se aplică gel se aplică sub claviculă în plan paramedian sagital și determinăm procesul coracoid *(fig. 24).* Apoi rotim porțiunea caudală a acesteia spre lateral, iar cea proximală fiind nemișcată. Astfel se identifică mușchii pectorali, artera și vena axilară, dar și ramura pectorală laterală a arterei toracoacromiale *(fig. 25).* Acul se introduce din direcție cefalică spre caudală *(fig. 24).*

Figura 24. Reperele externe pentru poziționarea sondei. Direcția introducerii acului: cefalică spre caudală.

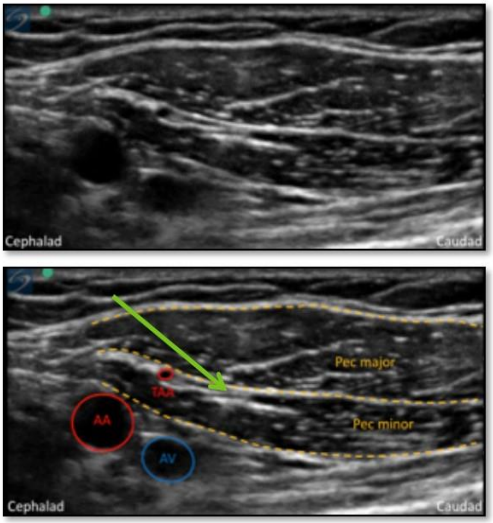

Figura 25. Se vizualizează mm.pectorali, spațiul subpectoral superficial, acul introdus în acesta.
AA – a.axilară, *AV* – v.axilară, *TAA* – a.toraco-acromială.

Deplasarea acului se vizualizează pe monitor, iar spațiul subpectoral superficial este confirmat prin hidrodisecție *(fig. 26).* Apoi se introduce toată cantitatea de AL (20-30 ml), dar sub controlul aspirării continui.

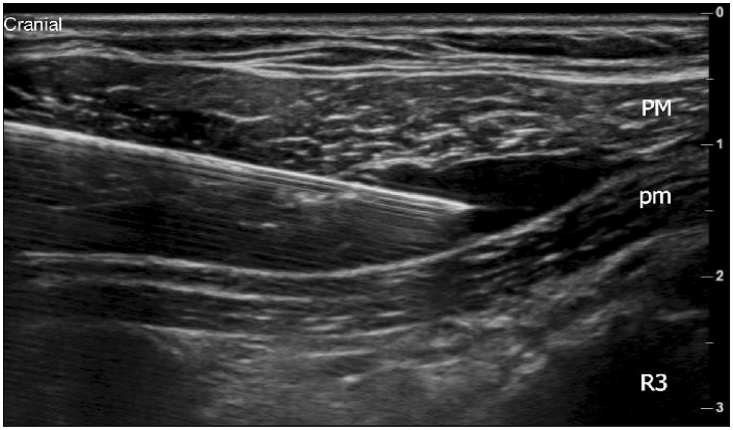

Figura 26. Identificarea spațiului subpectoral superficial prin hidrodisecție.

Pectoralis Nerve Block *PEC II block* – scopul acestuia este de a introduce *AL* în ambele spații subpectorale: superficial și profund. Poziția pacientului este aceeași ca și în cazul *PEC1*, cu excepția brațului care este în abducție. Monitorizarea acestuia și pregătirea către procedură este similară cu *PEC 1*. Sonda ecografică liniară cu frecvență înaltă se plasează în regiunea subclaviculară (similar cu *PEC 1*), iar scanarea se începe de la linia medioclaviculară deplasând-o către inferior și lateral în direcția regiunii axilare. Se identifică mușchiul pectoral mic și serat anterior, apoi la o glisare caudală către linia axilară anterioară, coasta *III* și *IV* în calitate de reper pentru efectuarea manoperei *(fig. 27)*.

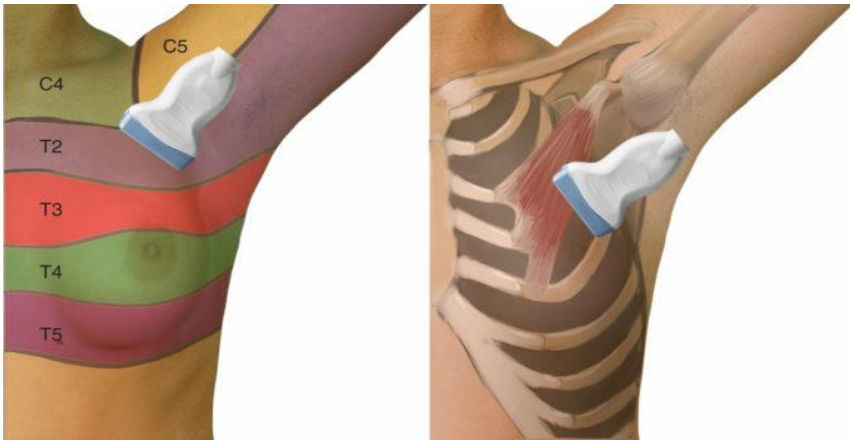

Figura 27. Poziția sondei în *PEC II block*

Astfel vizualizăm două spații: *1* – între mm. pectoral mare și mic; *2* – între mm. pectoral mic și dințat anterior *(fig. 28)*. Se identifică ecografic a. toracoacromială astfel în vecinătate sunt nn. pectoral medial și lateral – spațiul.subpectoral superficial, iar cel profund între mm. pectoral mic și dințat anterior *(fig. 29)*.

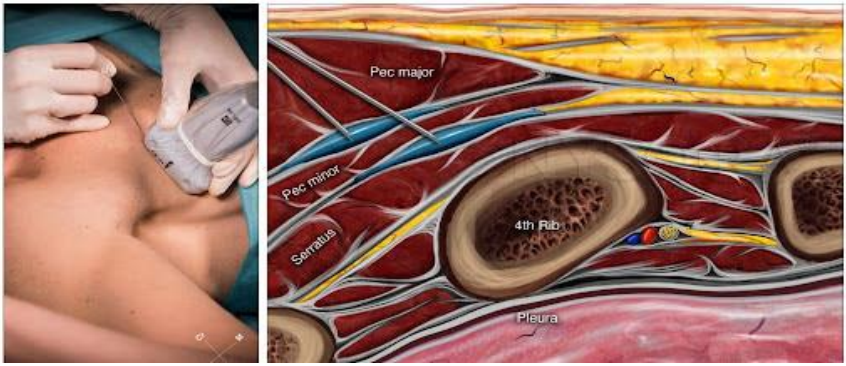

Figura 28. Spațiile subpectorale superifial și profund.

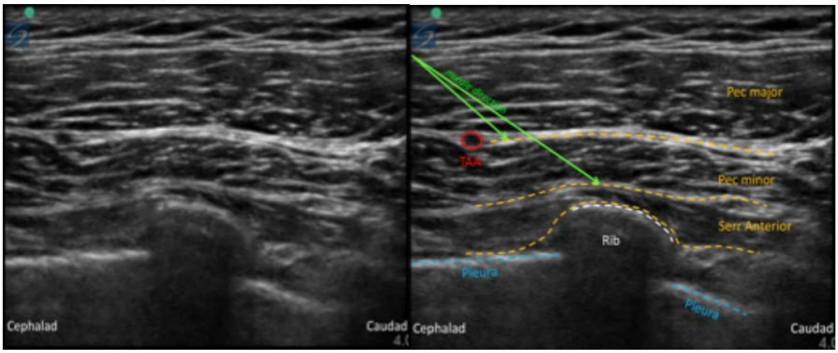

Figura 29. Sonoanatomia regiunii toracice antero-superioare.
AA – a.axilară, *AV* – v.axilară, *TAA* – a.toraco-acromială.

Acul este introdus din supero-inferior și medio-lateral. Direcția acului trebuie să fie spre partea superioară a coastei *IV* (vârful nu ajunge până la coastă). În așa mod spațiul intercostal nu este implicat și se reduce riscul de pneumotorace. Acesta se vizualizează pe monitor în timpul parcurgerii straturilor până în spațiul subpectoral profund. Astfel anestezicul se introduce între mm.pectoral mic și dințat anterior, blocând ramurile anterioare ale nn.toracici spinali Th_2–Th_6, intercostobrahial și toracic lung *(fig. 30).* Spațiu celular vizat conține multe vase sangvine mici, deaceea este important întotdeauna aspirarea și vizualizarea răspândirii anestezicului cu distensia acestui compartiment.

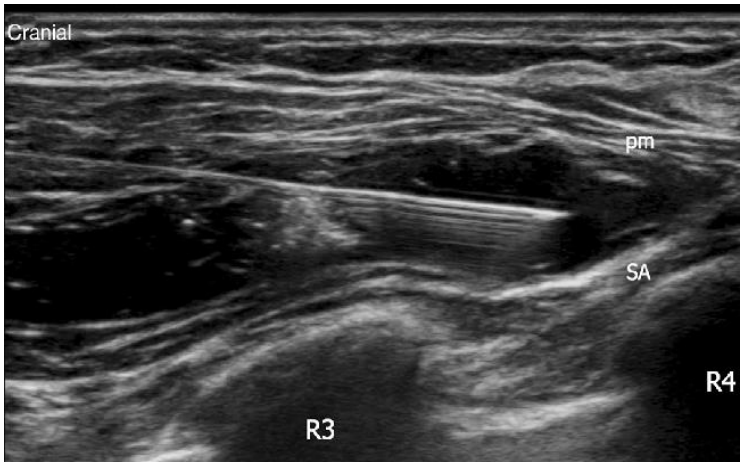

Figura 30. Identificarea spațiului subpectoral profund prin hidrodisecție.
pm – m.pectoral mic, *sa* – m.dințat anterior, *R3, R4* – coastele *III* și *IV*.

În caz dacă efectuăm ambele blocaje de plan fascial pectorale, *AL* se injectează prin două puncte. Locul introducerii acului corespund cu cele descrise anterior. Pentru *PEC 1, AL* se depozitează între m. pectoral mare și m. pectoral mic, profunzimea deplasării acului este de 1-3 cm., volumele și dozele sunt de aproximativ 0,2 ml/kg bupivacaină 0,25% sau ropivacaină 0,5%. *PEC 2*: *AL* se depozitează între m. pectoralul mic și m. dințat anterior, profunzimea deplasării acului 3-6 cm. cu aceleași doze și volume. Deoarece spațiul subpectoral profund este este situat la o distanță mai mare de tegumente este mai rezonabil de efectuat mai întâi blocul acestuia. Blocul se poate de efectuat prin metoda de cateterizare cu introducerea acestuia subpectoral.

Doze și administrare *(anexa 1)*

Complicații și tratament

Complicații pot fi pneumotoracele, infecția, toxicitatea și alergia la AL, puncția vascular ș.a. Totuși acestea nu sunt atât de frecvente, pentru că atât pleura, cât și vasele sangvine mari se vizualizează pe monitor în timpul identificării reperelor sonografice a structurilor anatomice.

Tratamentul intoxicației cu AL *(anexa 2).*

2.2. Blocajul ramurilor laterale cutanate ale nn. intercostali, intercostobrahial, toracodorsal și toracic lung.
Serratus Anterior Plane Block (SARB).

Introducere

Blocul ramurilor laterale cutanate ale nn. intercostali, intercostobrahial, toracodorsal și toracic lung (*Serratus anterior block – SARB*) se efectuează prin introducerea anestezicului local în spațiul celular al mușchiului dințat anterior, mai superficial (m. dințat anterior și m. lat al spatelui) sau mai profund (m.dințat anterior și m.intercostali externi) de acesta. Pentru prima dată a fost introdus de către Blanco și colaboratorii în 2013. Aceștea au raportat un bloc eficient, fără efecte secundare și simplu de efectuat. Este un bloc senzitiv care analgizează hemitoracele în limitele dermatoamelor Th_2 –Th_9 cu o durată de la 750 până la 840 minute *(fig. 31)*.

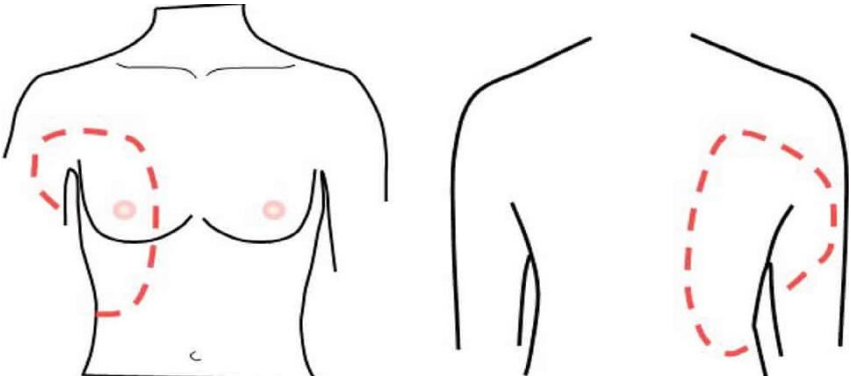

Figura 31. Blocajul spațiului celular al mușchiului serat anterior. Hemitoracele în limitele dermatoamelor Th_2 – Th_9.

Indicații

Analgezia fracturilor de coaste, stern, toracotomii și intervenții din regiunea axilară și glanda mamară, sindrom algic postmastectomie, tot odată fiind un component important în analgezia multimodală de rând cu opioidele și antiinflamatorii nesteroidiene.

Contraindicații

Absolute: Alergie la AL, infecția țesuturilor din regiunea procedurii, refuzul pacientului, cunoștințe și practică insuficientă a personalului medical.

Relative: variațiile anatomice ce duce la dificultatea vizualizării ecografice a straturilor și reperelor. Cicatricii, fibroze din cauza unei intervenții chirurgicale în anamneză, obezitate, cuagulopatii și medicație anticuagulant.

Repere anatomo-topografice și sonografice

Repere anatomo-topografice: clavicula, fosa axilară, liniile medio-claviculară, axilară anterioară, medie și posterioară. Mușchiul serat anterior își au originea din partea anterioară a coastelor VII–X și se inseră pe unghiul inferior al marginei mediale a scapulei. Acesta este inervat de nervul toracic lung. După cum s-a menționat, anterior și posterior (superficial și profund) de mușchiul dințat anterior sunt situate spațiile celulare. Planul superficial este situat între mm. dințat anterior și lat al spatelui la nivelul coastei V, iar cel profund între mm. dințat anterior, intercostali și coaste. Introducerea anestezicului în aceste spații analgizează peretele toracic anterolateral *(fig. 32)*.

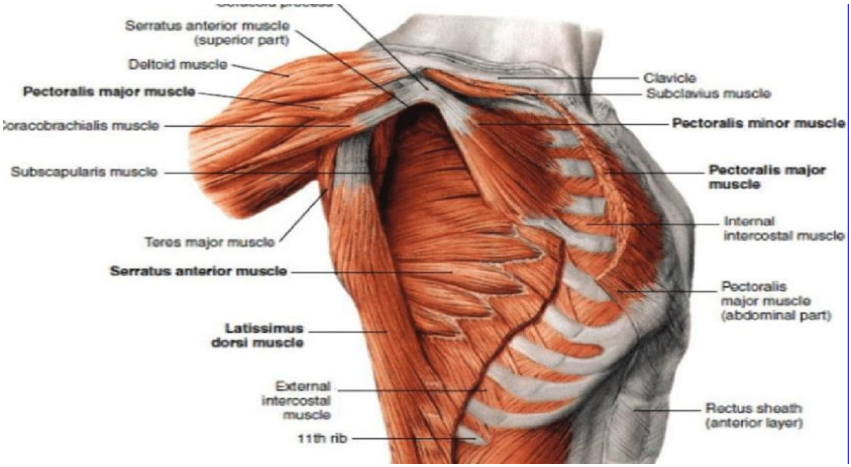

Figura 32. Regiunea toracică laterală. Mușchiul dințat anterior.

Straturi: *1.* Pielea, *2.* Stratul subcutanat, *3.* Fascia superficială, *4.* Fascia proprie acoperă m. dințat anterior și oblic extern, *5.* Stratul muscular: mm.pectoral mare, dințat anterior și oblic extern al abdomenului. Vascularizarea aa.toracică laterală, dorsală supremă, intercostale și ramura descendentă a a.transversale a gâtului. Inervarea: ramurile laterale cutanate ale nn. intercostali, intercostobrahial, toracodorsal și toracic lung. În regiunea liniei medioaxilare, ramurile cutanate laterale ale nervilor intercostali (ramuri anterioare ale nn.spinali toracici) traversează mm. intercostali interni, externi, dințat anterior și spațiile celulare din vecinătatea acestuia *(fig. 33, 34).*

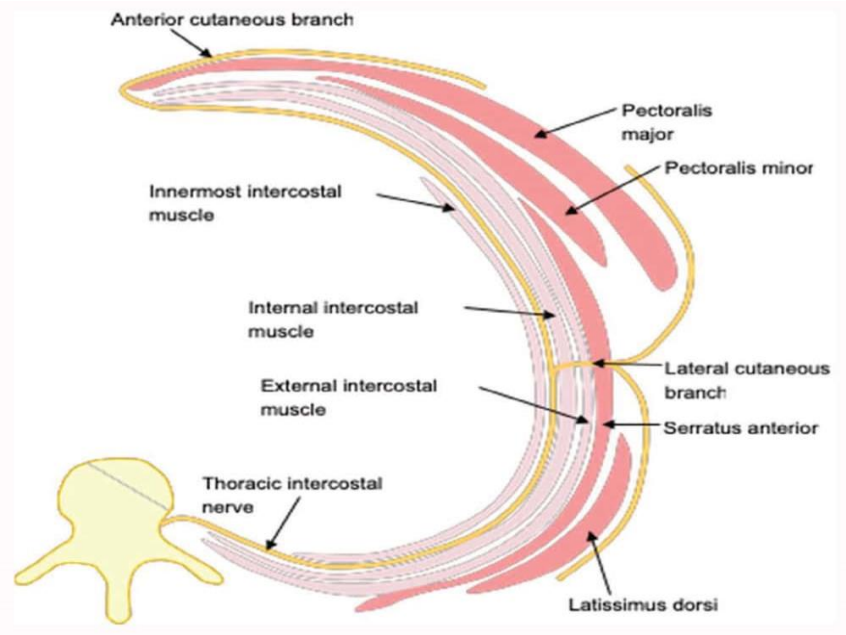

Figura 33. Straturile și spațiile celulare ale regiunii toracice laterale. Locul de ieșire a ramurilor cutanate laterale ale nervilor intercostali.

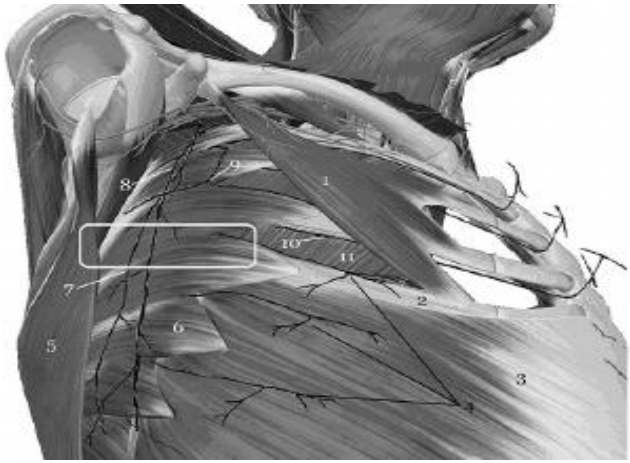

Figura 34. Mușchii și nervii peretelui toracic lateral.
1 – m.pectoral mic, *2* – coasta V, *3* – m.oblic abdominal extern, *4* – ramurile cutanate anterioare a n.intercotal, *5* – m.lat al spatelui, *6* – m. dințat anterior, *7* – n.toracodorsal, *8* – n.toraci lung, *9* – n.intercostpobrahial, *10* – n.intercostal, *11* – m.intercostal intern, cu conturul alb este delimitat locul amplasării transductorului.

Repere sonografice: la o poziționare a sondei ecografice pe linia medioaxilară și transversal la fosa axilară se vizualizează straturile din această regiune spațiile celulare, coastele și pleura *(fig. 35).*

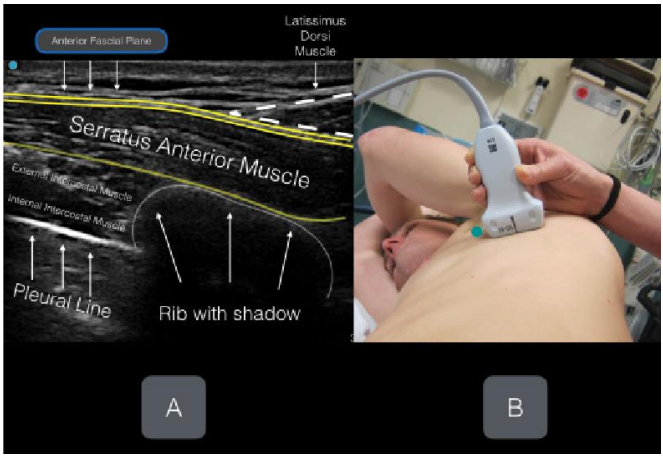

Figura 35. Sonoanatomia regiunii toracice laterale.

Metode și aborduri

Poziția pacientului pe spate cu membrul superior ridicat. Se prelucrează câmpul unde se va introduce acul. Scanarea se începe sublavicular din regiunea șanțului deltoidopectoral și a procesului coracoid plasând sonda în plan parasagital. Determinăm mm. pectorali mare și mic, a. și v. axilară, coasta II (mai profund de ultimele). Apoi deplasăm sonda inferoposterior până găsim coasta V pe linia axilară medie. În această poziție determinăm m lat al spatelui (mai superficial), m. serat anterior (mai profund) și pleura. După ce am determinat și vizualizat imaginea ecografică a regiunii, anesteziem stratul cutanat cu un volum mic de AL. Apoi, introducem acul ecoghidat sub un unghi de aproximativ 45° spre V coastă din direcția anterosuperioară spre posterioinferioară *(fig. 36).* Din moment ce pătrundem în spațiul celular corespunzător se injectează o mică cantitate de soluție fiziologică (1-3 ml), pentru hidrodisecție și confirmarea acestuia. După deschiderea planului fascial și proba de aspirare se injectează treptat și fracționat câte 5 ml de anestezic local: ropivacaină 0,75%, bupivacaină 0,25%, volumul necesar 20-40 ml. (fără depășirea dozei maximale).

SARB superficial: AL se depozitează anterior de mușchiul serat anterior.

SARB profund acul este direcționat spre coasta V, iar AL se depozitează în spatiul celular dintre mușchiul serat anterior și coastă, pe linia medioaxilară. Acesta se va vizualiza pe monitor sub forma unei bande *(fig. 37).*

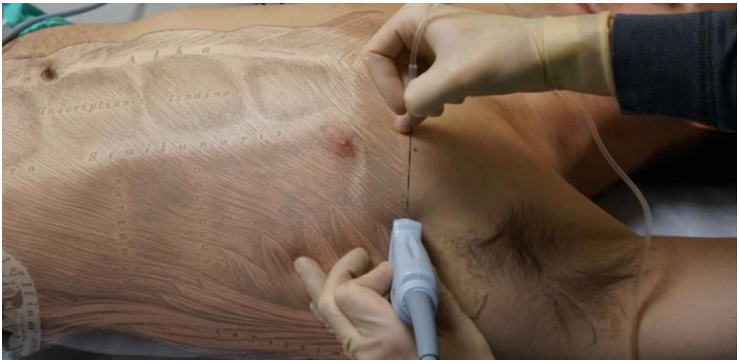

Figura 36. Poziția pacientului și direcția introducerii acului ecoghidat în *SARB*.

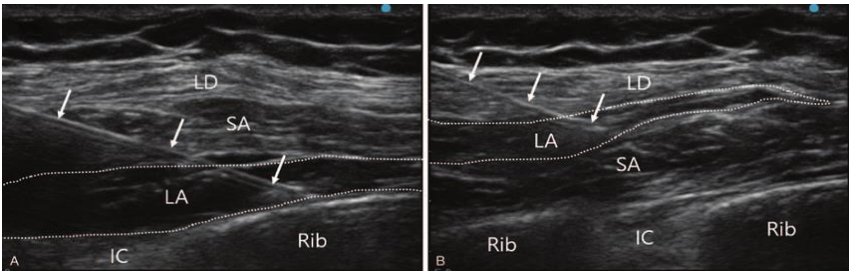

Figura 37. Straturile vizualizate ecografic prezente pe linia medioaxilară la nivelul coaste V. Direcția introducerii acului ecoghidat în *SARB*. AL local anterior și posterior de mușchiul serat anetrior.

Acest bloc este posibil de efectuat din două părți (fără depășirea dozei maximale), iar dacă se preconizează persistența durerii mai mult de 12-16 ore se poate de introdus cateter. În caz de plasare a sondei în plan longitudinal pe linia medioaxilară regiunea coastei *V*, avem o imagine a straturilor și a spațiului dintre două coaste *(fig. 38)*.

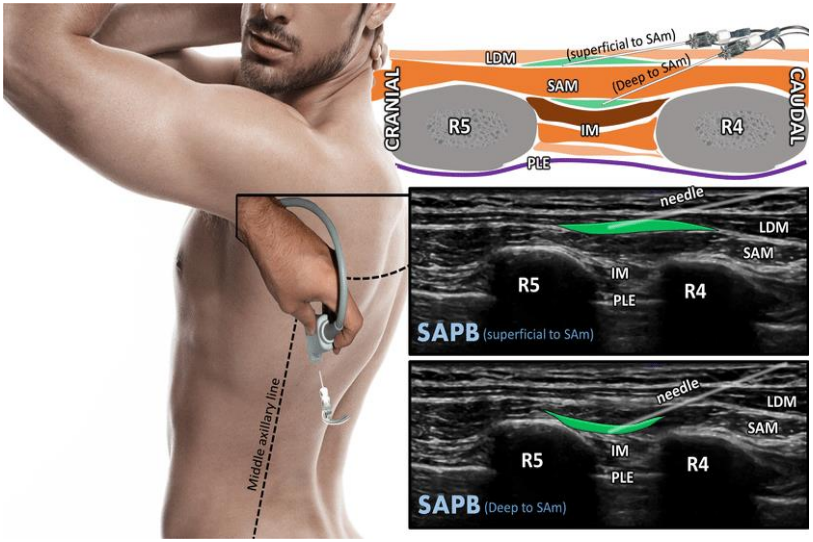

Figura 38. Straturile și direcția introducerii acului ecoghidat în *SARB*. AL local anterior și posterior de mușchiul serat anetrior.
LDM –mușchiul lat al spatelui, *SAM* – mușchiul serat anterior, *IM* – mușchii interostali, *PLE* – pleura R_4, R_5 – coastele IV, și V.

Doze și administrare *(anexa 1)*

Complicații și tratament

Toxicitatea sistemică a AL, pneumotoraxul, hematom, injectare intravasculară, leziuni de nervi.

Tratamentul intoxicației cu AL *(anexa 2).*

2.3. Blocajul ramurilor laterale cutanate ale nn. intercostali (3-8). *Rhomboid Intercostal Plane Block* (RIB).

Introducere

Blocul romboid intercostal (*RIB*) a fost descris pentru prima dată în 2016 de către Elsharkawy în calitate de alternativă pentru analgezia peretelui toracic și abdominal superior, aria de acoperire fiind Th_2 – Th_9 pe hemitoracele anterior și posterior.

Anestezicul local este introdus între mușchii romboizi și intercostali. Acesta se răspândește atât anterior: mai profund de mușchiul serat anterior (blochează ramurile laterale cutanate ale nn. intercostali), cât și postero-medial: între mușchiul romboid și erector spinal (blochează ramurile dorsale ale nn.spinali toracici).

Indicații

Fracturi multiple de coaste, toracotomia, mastectomia, analgezia postoperatorie în chirurgia toracică.

Contraindicații

Absolute: Alergie la AL, infecția țesuturilor din regiunea procedurii, refuzul pacientului, cunoștințe și practică insuficientă a personalului medical.

Relative: variațiile anatomice ce duce la dificultatea vizualizării ecografice a straturilor și reperelor. Cicatricii, fibroze din cauza unei intervenții chirurgicale în anamneză, obezitate, coagulopatii și medicație anticuagulantă.

Repere anatomo-topografice și sonografice

Repere anatomo-topografice: linia mediană posterioară și scapulară, spina și unghiul scapulei, procesele spinoase ale vertebrelor toracice, coastele și spațiile intercostale, liniile axilare *(fig. 39).*

Straturi.

1. Pielea,

2. Țesutul celular subcutanat sunt situați: ramuri aa.transversale a gâtului, intercostale (r.posterioare), ramuri posterioare nn.intercostali *(fig. 40),*

3. Fascia proprie: acoperă partea posterioară a mm.trapez și dosal mare,

4. Stratul muscular: mm.trapez, dorsal mare, ridicator al scapulei, romboid mare și mic, mai profund de aceștea m.dințat posterior și superior; mai anterior se află o fascie densă, care împreună cu coastele formează un canal osteo-fibros ce conține mm. iliocostal, lung dorsal ș.a. Spațiul celular interesat se situiază posterior de mușchiul romboid *(fig. 41).*

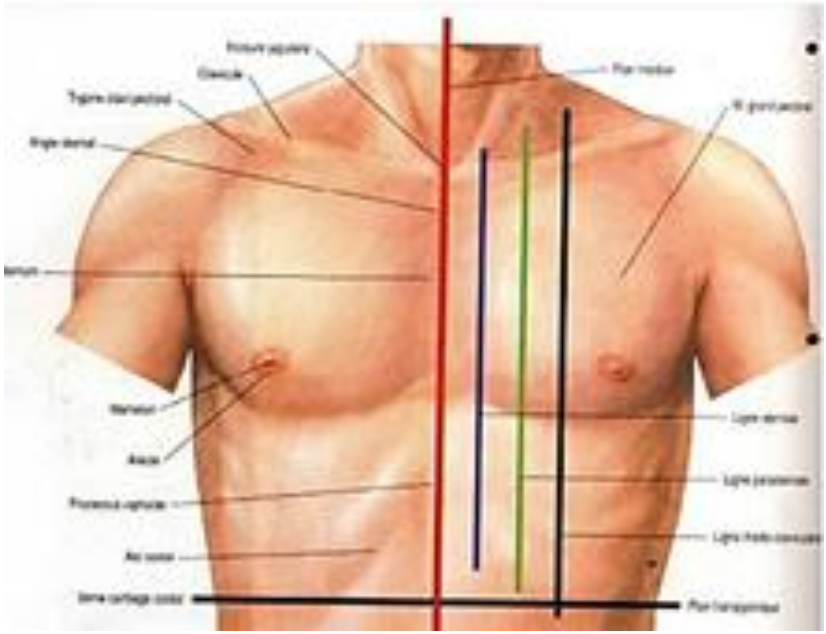

Figura 39. Reperele externe din reginea toracică și abdominală. Nivelul de inervare a nervilor spinali.

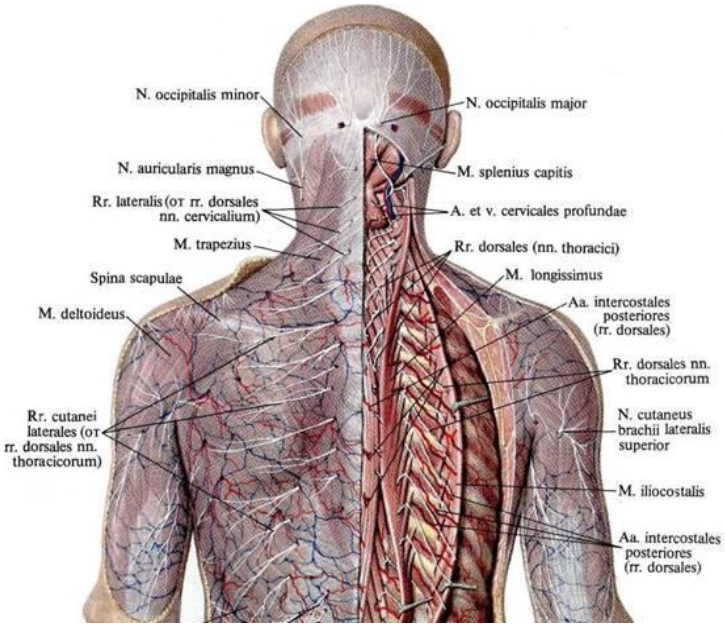

Figura 40. Straturile regiunii posterioare ale toracelui. Inervarea superficială și profundă.

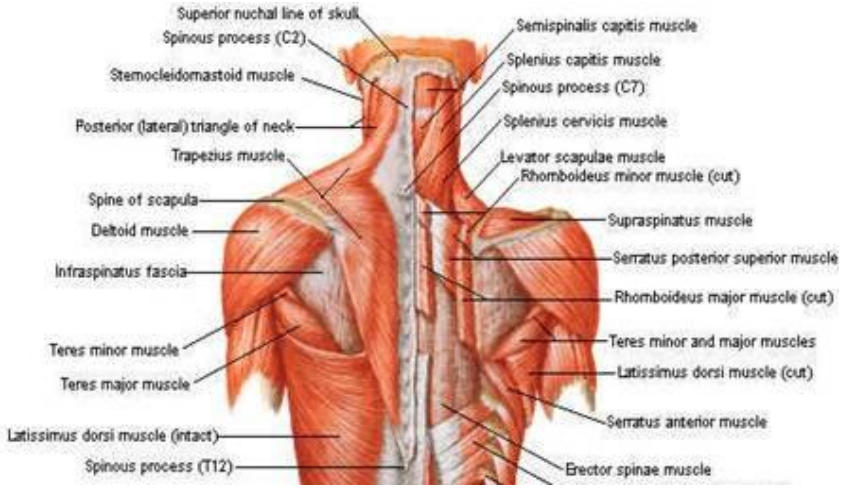

Figura 41. Mușchii regiunii posterioare ale toracelui.

Repere sonografice: la o poziționare a sondei ecografice în regiunea toracică posterioară între marginea medială a scapulei și coloana vertebrală vizualizăm straturile din aspect sonografic *(fig. 42)*.

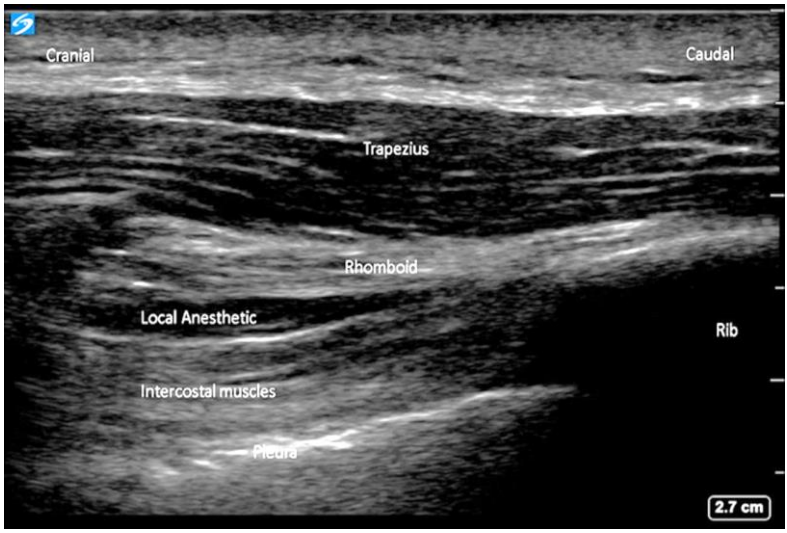

Figura 42. Sonoanatomia regiunii posterioare ale toracelui. Localizarea spațiului celular unde se depozitează AL.

Metode și aborduri

Pacientul este poziționat pe partea laterală sau șezândă în dependență de indicații, acces venos cu monitorizare a parametrilor vitali *(fig. 43)*. Se prelucrează câmpul operator. Sonda ecografică liniară protejată de husă și aplicat prealabil gel este plasată în așa numitul *triunghi de auscultație*, care este delimitat medial de partea inferioară a m. trapez, inferior de marginea superioară a m. dorsal mare și lateral de marginea medială a scapulei *(fig. 44)*.

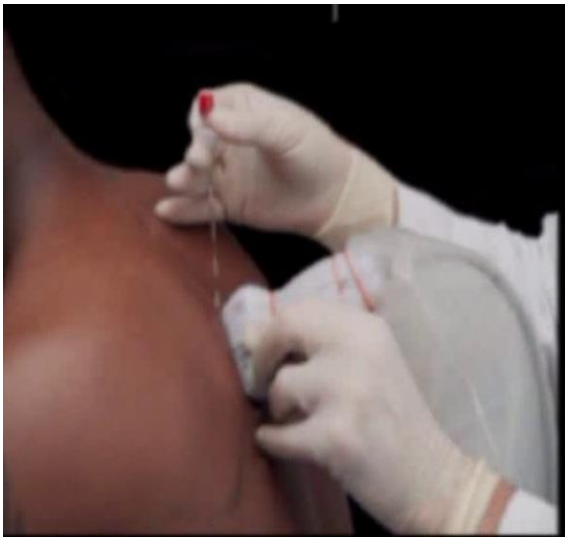

Figura 43. Poziția pacientului și direcția introducerii acului în blocajul romboid intercostal.

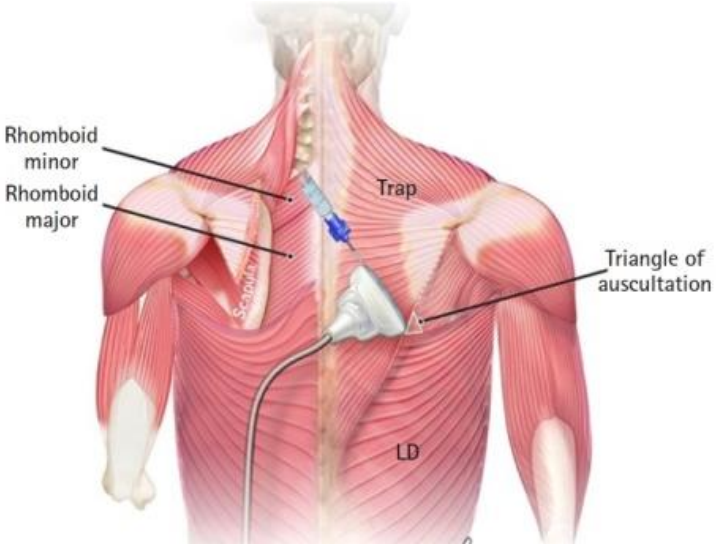

Figura 44. Locul amplasări sondei ecografice. Triunghiul de auscultație.

Se identifică mm. trapez, romboid mare, intercostali, pleura, plămânul și spațiul situat între mm. romboid și intercostali. Direcția acului este din medial spre lateral prin mm.trapez și romboid (punctul este Th_5–Th_6 mai medial de scapulă). După pătrunderea acestuia în planul fascial se introduce soluție fiziologică (hidrodisecție), apoi după aspirare se depozitează *AL* (de exemplu bupivacană 0,25%-25 ml) *(fig. 45).*

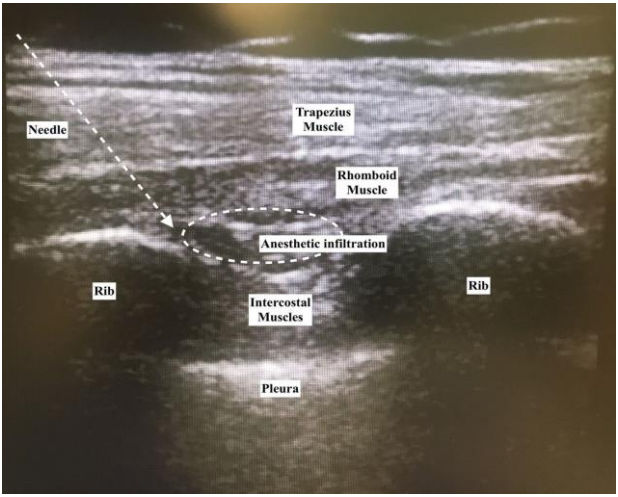

Figura 45. Straturile ce traversează acul în *RIB*. Vizualizarea spațiului celular între mm.romboid și intercostali după hidrodisecție și depozitarea *AL*.

În cazul când avem necesitatea de a extinde area de anestezie a blocului *RIB* se poate de asociat aceasta cu blocajul serat anterior. Tehnic se efectuiază prin două injecții: una pentru romboid intercostal și alta pentru serat anterior care deja au fost descrise. Aceasta a fost descrisă și implementată de către Elsharkawy denumind-o *RISS* (*Rhomboid Intercostal and Sub-Serratus*). Astfel blocajul *RISS* poate să asigure o analgezie în regiunea dermatomilor Th_2 – Th_{11}.

Doze și administrare *(anexa 1)*

Complicații și tratament

Toxicitatea sistemică a AL, pneumotoraxul, hematom, injectare intravasculară, leziuni de nervi, infectarea țesuturilor moi.

Tratamentul intoxicației cu AL *(anexa 2).*

III. ANESTEZIA ECOGHIDATĂ DE PLAN FASCIAL REGIUNEA ABDOMINALĂ

3.1. Blocul tecii mușchiului drept abdominal (ramurile cutanate anterioare ale nn. intercostali Th_7 -Th_{11}).

Rectus Sheath Bloks.

Introducere

În blocul tecii mușchiului drept abdominal AL este introdus între acesta și foița posterioară a aponeurozei, unde sunt situați ramurile cutanate anterioare ale nn. intercostali Th_7 – Th_{11} (inervație senzitivă a mușchiului și pielii acestuia). Acesta a fost descris pentru prima data în 1899 de către Schleich. Mușchii drepți abdominali sunt pereche și se situiază pe peretele abdominal anterior.

Aceștea sunt conectați între ei pe linia mediană prin linia albă. Originea simfiza și creasta pubiană se inseră la procesul xifoid și cartilajele costale 7-10. Mușchiul drept abdominal este înconjurat de teacă, care se formează din aponeurozele mușchilor localizați mai lateral: oblic abdominal extern, intern și transvers *(fig. 46).*

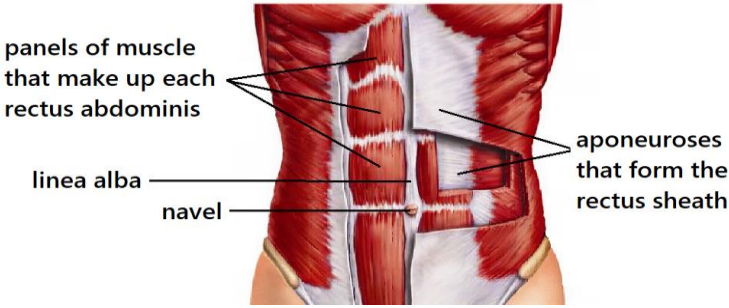

Figura 46. Mușchiul drept abdominal și teaca lui.

Structura acesteia este diferită în porțiunea superioară și inferioară a m.drept abdominal. În cea superioară peretele anterior al tecii este format din aponeuroza m.oblic abdominal extern și foița externă a m.oblic abdominal intern, iar din posterior – foița internă a m.oblic abdominal intern și aponeuroza mușchiului transversal. În porțiunea inferioară

(4-5cm mai inferior de ombilic) din anterior aponeurozele celor trei mușchi trec înaintea m.drept abdominal, iar din posterior se situiază fascia transversal ce tapetează din interior peretele abdominal *(fig. 47).*

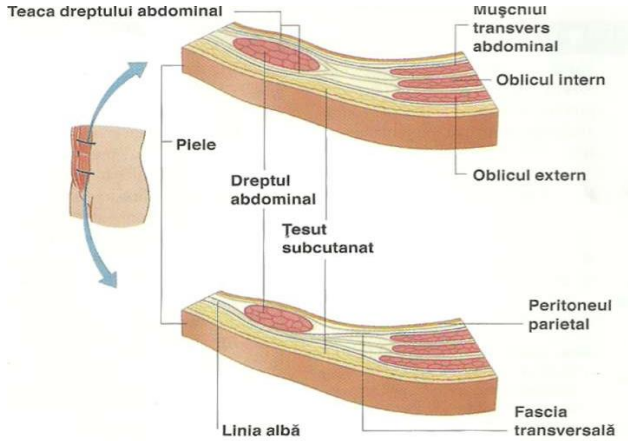

Figura 47. Teaca mușchiului drept abdominal superior și inferior de ombilic (explicații în text)

AL depozitat în acest spațiu asigură anestezie somatică a abdomenului superior *(fig. 48).* Blocajul se efectuiază bilateral cu posibilitatea introducerii cateterului. După cum s-a menționat a fost descrisă în 1899, dar în practică pe larg a fost recomandat în 1988 cu scop de miorelaxare a mușchilor abdominali în laparoscopie.

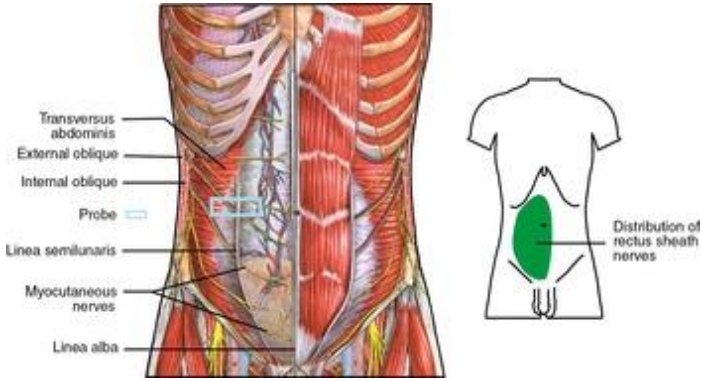

Figura 48. Blocajul tecii mușchiului drept abdominal. Area de anestezie.

Indicații

Intervenții în regiunea mezogastrală și pe linia mediană anterioară, chirurgia herniei ombilicale, analgezia postoperatorie.

Contraindicații

Absolute: Refuzul pacientului, reacții alegice la AL, infecție în regiunea implicată, cunoștințe și practică insuficientă a personalului medical.

Relative: coagulopatii, obezitatea, cicatricii.

Repere anatomo-topografice și sonografice

Repere anatomo-topografice: linia mediană anterioară, ombilicul, marginea laterală a mușchilor drepți abdominali, rebordurile costale, simfiza pubiană *(fig. 49).*

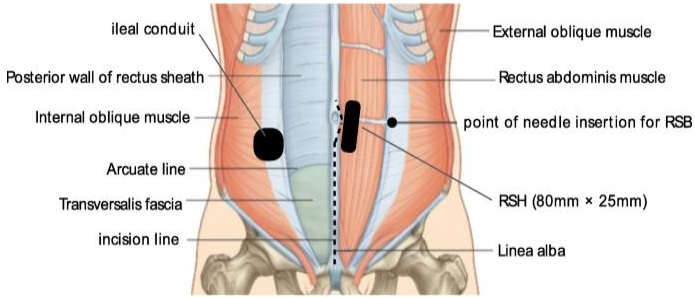

Figura 49. Repere anatomo-topografice și locul plasării sondei ecografice în blocajul tecii mușchiului drept abdominal.

Repere sonografice: la o poziționare a sondei transversal deasupra ombilicului lateral de linia mediană trebuie să indentificăm mușchiul drept abdominal și teaca acestuia *(fig. 50).*

Metode și aborduri

Pacientul în decubit dorsal. Acestuia se asigură acces intravenos cu plasarea cateterului periferic și se monitorizează (ECG, SpO_2, TA). Se prelucrează câmpul operator cu soluții dezinfectante, iar medicul este cu mănuși sterile. Sonda ecografică liniară, protejată de husă, pe care se aplică gel se plasează transversal deasupra ombilicului și cu 1 cm. mai lateral de linia mediană *(fig. 51).*

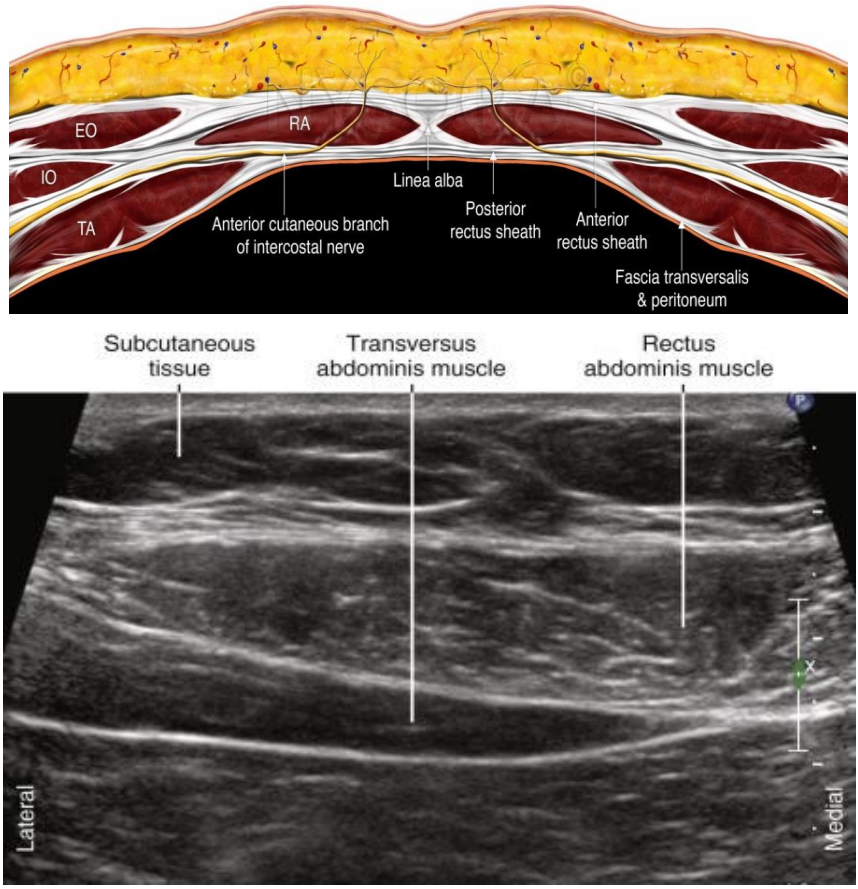

Figura 50. Straturile și planurile fasciale în regiunea mezogastrală.
A. Secțiune transversală în regiunea mezogastrală. *RA* – m. drept abdominal, *EO* – m.oblic abdominal extern, *IO* – m.oblic abdominal intern, *TA* – m.transvers abdominal. *B.* Imagine sonografică.

Metode și aborduri

Pacientul în decubit dorsal. Acestuia se asigură acces intravenos cu plasarea cateterului periferic și se monitorizează (ECG, SpO_2, TA). Se prelucrează câmpul operator cu soluții dezinfectante, iar medicul este cu mănuși sterile.

Sonda ecografică liniară, protejată de husă, pe care se aplică gel se plasează transversal deasupra ombilicului și cu 1 cm. mai lateral de linia mediană *(fig. 51)*.

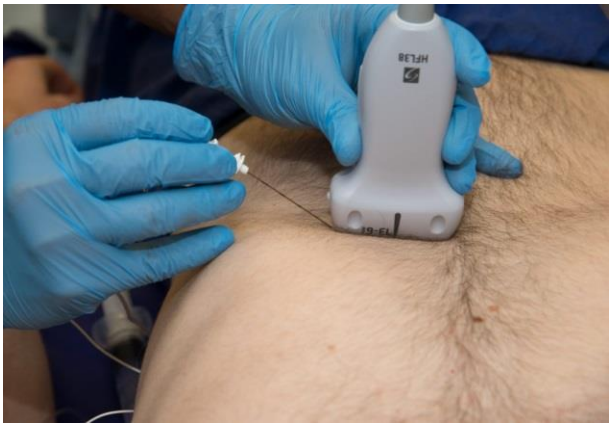

Figura 51. Poziția pacientului și plasarea sondei ecografice.

Se identifică din partea laterală mm. oblici și transvers abdominali, iar din medial se vizualizează m. drept abdominal împreună cu teaca și planul fascial *(fig. 52)*.

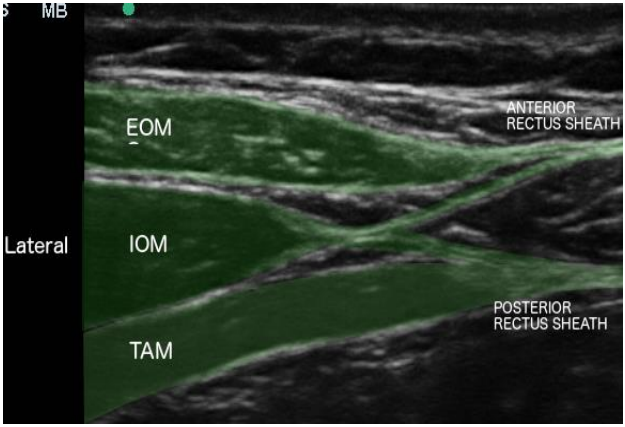

Figura 52. Mușchii abdominali laterali și teaca dreptului abdominal.
EOM – m.oblic abdominal extern, *IOM* – m.oblic abdominal intern,
TAM – m.transvers abdominal.

Acul este introdus *in plane* prin mușchiul drept abdominal din lateral spre medial. Acesta trebuie să fie vizualizat la ecranul ecografului și îl deplasăm până ce vârful acului se va situa în spațiul dintre partea posterioară a mușchiului drept abdominal și teaca posterioară a acestuia sau *linia dublă* (aponeuroza mușchiului transvers abdominal, vezi descrierea anatomică) *(fig. 53).* După aspirare, de control, se va injecta soluție fiziologică pentru hidrodisecție și o vizualizare mai bună a spațiului celular din acest strat. Apoi atent se introduce 10-20ml. de anestezic local (bupivacaină 0,25%, ropivacaină 0,375%), cu verificarea continuă a vârfului acului. Aceiași procedură se repetă și pe partea contrlaterală *(fig. 54).*

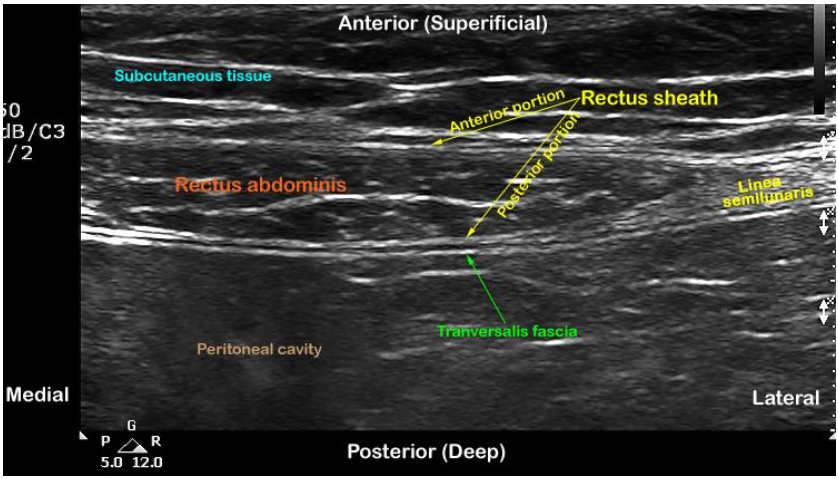

Figura 53. Straturile din regiunea abdominală anterioară. Linia dublă ce indică prezența aponeurozei transversului abdominal și fascia transversală.

Doze și administrare *(anexa 1)*

Complicații și tratament

Hematom în teacă mușchiului drept abdominal (lezarea vaselor epigastrice superioare și inferioare), introducerea accidentală a anestezicului local într-un vas de sânge cu toxicitate, perforarea peritoneului sau a intestinului, infecție.

Tratamentul intoxicației cu AL *(anexa 2).*

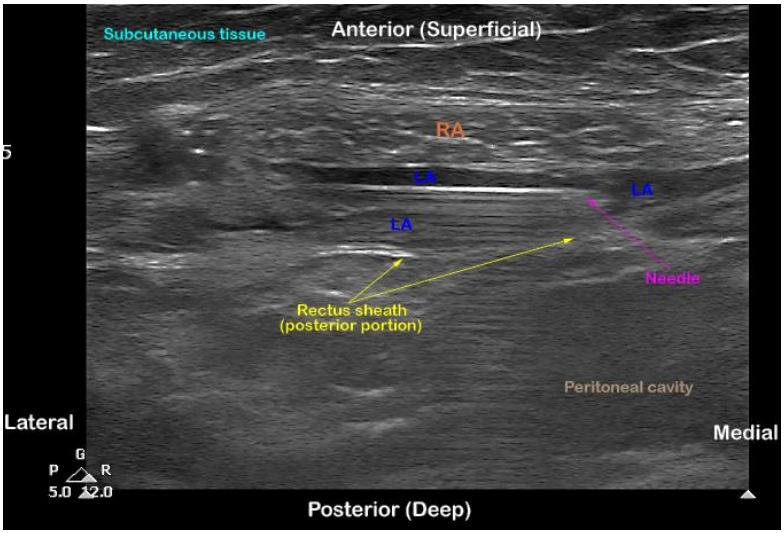

Figura 54. Blocul tecii mușchiului drept abdominal. Direcția introducerii acului și locul depozitării *AL. RA* – m.drept abdominal

3.2. Blocul planului fascial al mușchiului transvers abdominal (Anestezia ramurilor cutanate anterioare ale nn. spinali Th_7–L_1 - nn.intercostali Th_7–Th_{11}. n. subcostal Th_{12}, nn. iliohipogastric și ilioinghinal, L_1). *Transversus Abdominis Plane Block* (TAP).

Introducere

Blocul planului fascial al mușchiului transvers abdominal (*TAP block*) este un grup de tehnici, care au în calitate de argumentare anato-mo-topografică și sonografică vizualizarea planului transvers abdominal (spațiul celular situat între mm. oblic abdominal intern și transvers). Acesta prevede introducerea și controlul răspândirii AL sub ghidaj eco-grafic *(fig. 55).*

A fost descris pentru prima dată în 2001 de către Rafi în calitate de tehnică oarbă bazată pe repere externe.

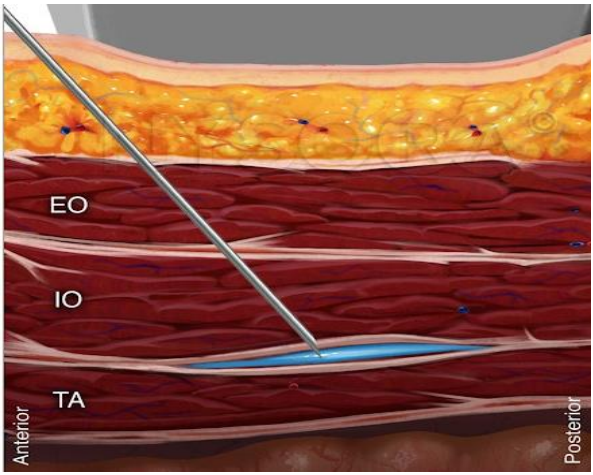

Figura 55. Straturile peretelui lateral al abdomenului. Planul fascial al mușchiului transvers abdominal.
EO – m.oblic abdominal extern, *IO* – m.oblic abdominal intern,
TA – m.transvers abdominal.

În dependență de nivelul introducerii AL acesta poate cuprinde nivelul dermatoamelor ce corespund Th_7–L_1 *(fig. 56 și 57).*

Astfel *TAP block* poate fi diferențiat în superior subcostal și inferior lateral clasic *(fig. 58).*

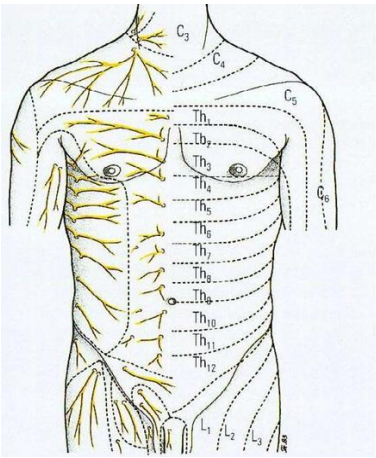

Figura 56. Topografia dermatoamelor pe peretele abdominal antero-lateral.

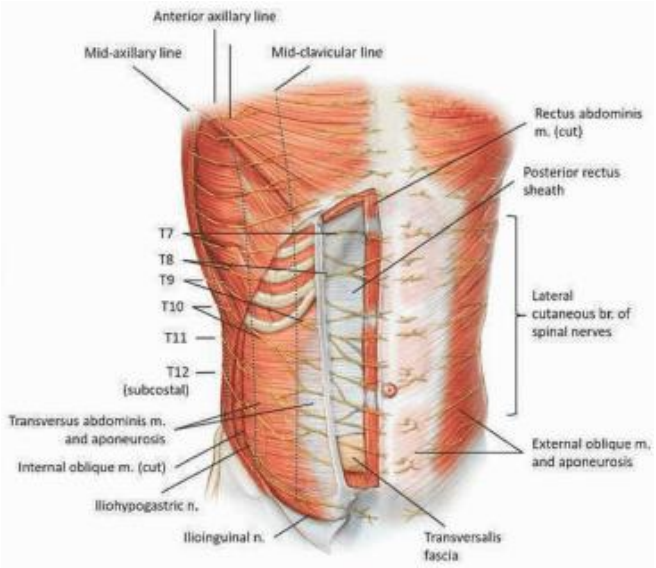

Figura 57. Traiectul ramurilor cutanate anterioare ale nn. spinali $Th_7 – L_1$ ce sunt situate în spațiul dintre mm. oblic abdominal intern și transvers, ce au o direcție oblică de sus în jos și din posterior în anterior.

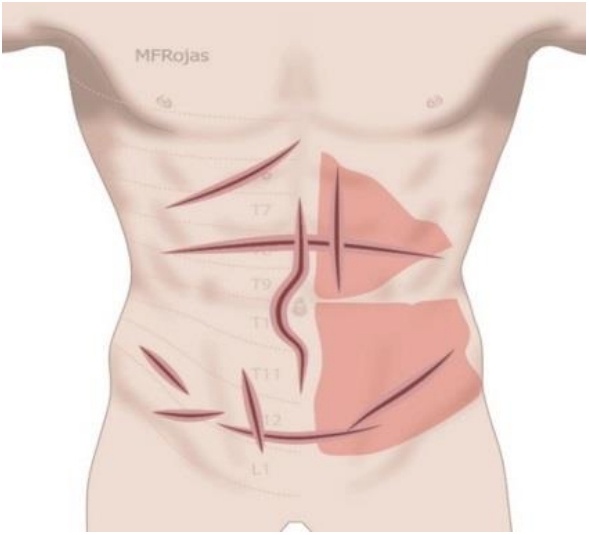

Figura 58. Area de anestezie în TAP block subcstal și clasic lateral.

TAP block subcostal: zona de analgezie cuprinde dermatoamele Th6 – Th10.

Indicații

Intervențiile abdominale efectuate prin laparatomie mediană superioară, colecistectomiile.

Contraindicații

Absolute: Refuzul pacientului, procese infecțioase în regiunea injectării, alergii la anetezice locale, cunoștințe și practică insuficientă a personalului medical.

Relative: coagulopatii sau pacienți cărora se administrează terapie anticoagulantă, pacienți la care nu se determină reperele anatomice sau sonografice (obezitate ș.a.), cicatricii.

Repere anatomo-topografice și sonografice

Repere anatomo-topografice: linia mediană anterioară, ombilicul, marginea laterală a mușchilor drepți abdominali, rebordurile costale.

Straturile din regiune sunt: pielea, țesutul subcutanat, mm.peretelui abdominal antero-lateral, spațiul celular situate între mm.oblic abdominal intern și transvers *(fig. 59 A și B).*

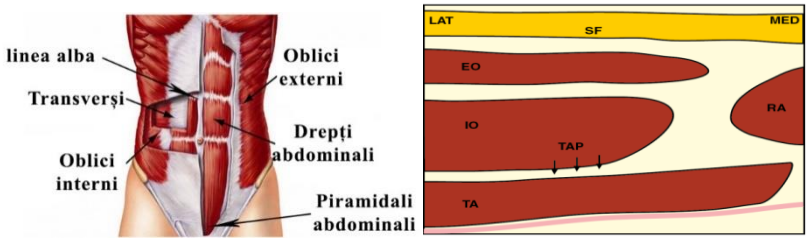

Figura 59. *A* – Repere externe din regiunea peretelui abdominal. *B* – Straturile inferior de rebordul costal. *SF* – stratul subcutanat, *EO* – m.oblic abdominal extern, *IO* – m.oblic abdominal intern, *RA* – m.drept abdominal, *TA* – m.transvers abdominal, *TAP* – spațiul celular transvers, *PE* – peritoneul.

Repere sonografice: la o poziționare a sondei sub rebordul costal se vizualizează straturile din această regiune *(fig. 60).*

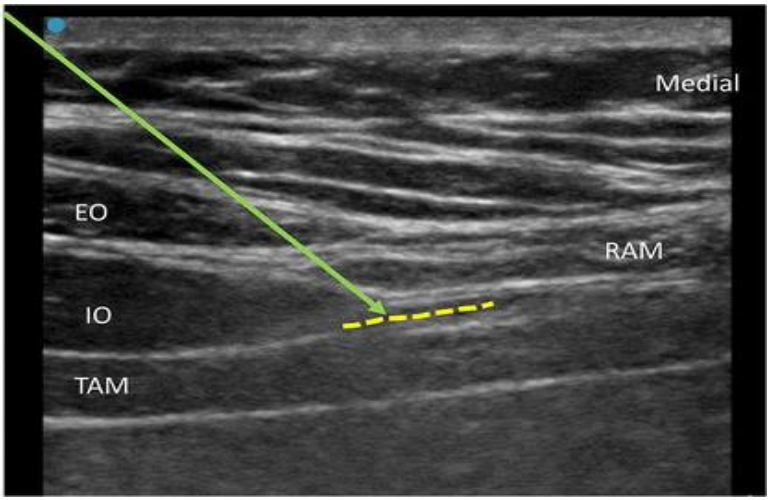

Figura 60. Straturile și planul fascial sub rebordul costal.
Imagine ecografică. *RAM-m.*drept abdominal, *EO-m.*oblic abdominal extern, *IO-m.*oblic abdominal intern, *TAM-m.*transvers abdominal. Săgeata arată spațiul unde se depozitează anestezicul local.

Metode și aborduri

Pacientul este în decubit dorsal, se asigură acces intravenos cu plasarea cateterului periferic și se monitorizează *(ECG, SpO_2, TA).* Se prelucrează câmpul operator cu soluții dezinfectante, iar medicul este cu mănuși sterile. Sonda ecografică liniară, protejată de husă, pe care se aplică gel se plasează sub procesul xifoid pentru a vizualiza unele repere importante: linia albă și m.drept abdominal *(fig. 61).* În continuare sonda se deplasează atent către inferior și oblic pe marginea rebordului costal, la început se vizualizează m. drept abdominal, iar sub acesta m. transvers, apoi apare imaginea în straturi a tuturor mușchilor din regiunea peretelui abdominal antero-lateral *(fig. 62).* Medicul se poziționează în partea contrlaterală procedurii cu fața spre ecranul ecografic. Acul este introdus *in plane* din medial spre lateral până când vârful acestuia ajunge în spațiul dintre mm. drept abdominal și transvers abdominal *(fig. 63).*

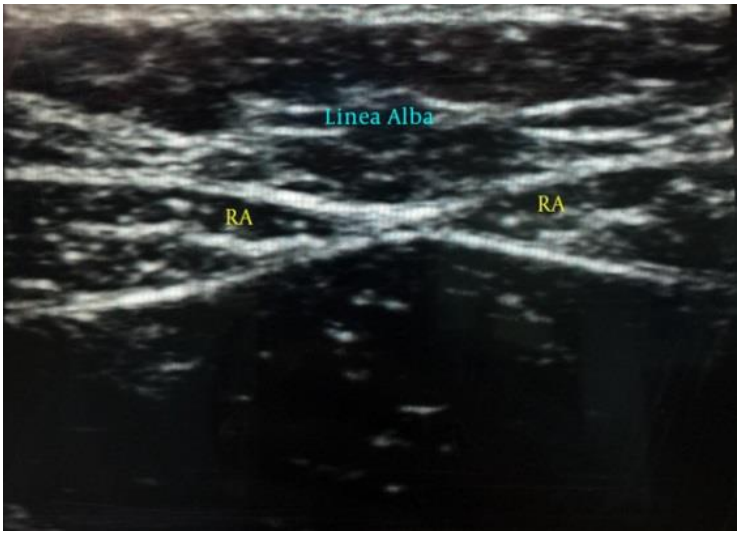

Figura 61. Straturile sub procesul xifoid.
RA – m.drept abdominal.

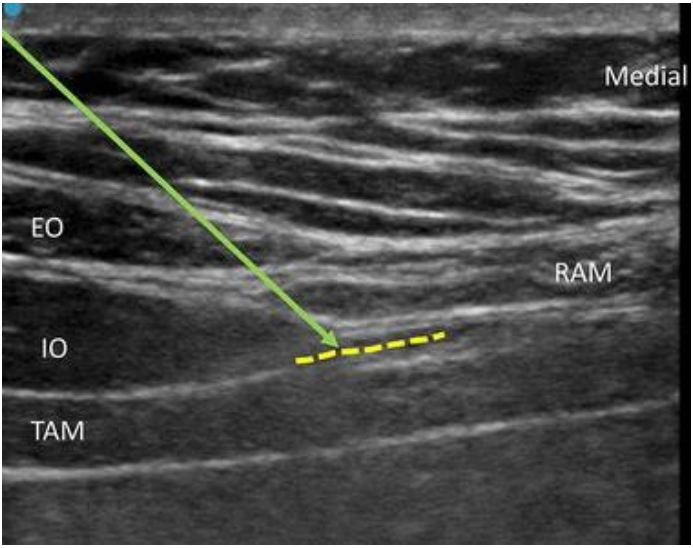

Figura 62. Straturile de sub rebordul costal.
RAM – m.drept abdominal, *EO* – m.oblic abdominal extern, *IO* – m.oblic abdominal intern, *TAM* – m. transvers abdominal.

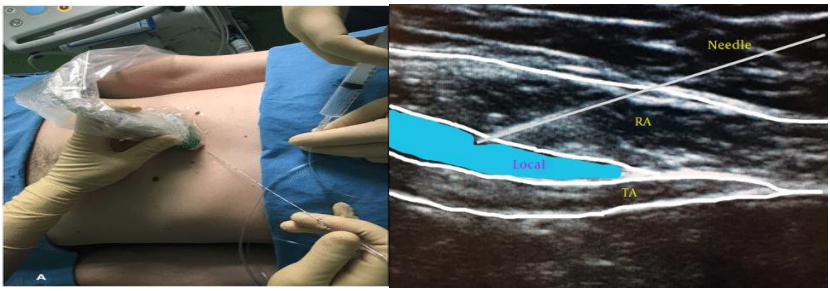

Figura 63. *A* – Poziția medicului și direcția avansării acului. *B* – Spațiul celular între mm.drept abdominal transvers unde se introduce *AL*.

După ce acul a intrat în planul fascial TAP se injectează 1-2 ml de soluție salină pentru hidrodisecție și confirmarea poziției acului, după aspirare se introduce 15-20 ml de anestezic local (ropivacaină 0,375% sau bupivacaină 0,5%). Blocul deseori se esfectuiază bilateral în depenedență de indicații.

Doze și administrare *(anexa 1)*

Complicații și tratament

Perforarea peritoneului, interstinului, diafragmei, ficatului (în caz de efectuare a blocajului pe dreapta), hematomul peretelui abdominal, leziuni vasculare și toxicitatea AL.

Tratamentul intoxicației cu AL *(anexa 2).*

TAP clasic lateral: zona de analgezie cuprinde dermatoamele Th_{10}–L_1.

Indicații

Analgezia postoperatorie în intervențiile efectuate în regiunile inferioare ale abdomenului, intervenții cezariene, chirurgia laparoscopică colorectală, histerectomie, prostatectomia deschisă, laparatomia mediană, rezecția intestinului, apendiectomia clasică și laparoscopică, plastia peretelui abdominal antero-lateral.

Contraindicații

Absolute: Refuzul pacientului, procese infecțioase în regiunea injectării, alergii la anetezice locale, cunoștințe și practică insuficientă a personalului medical.

Relative: coagulopatii sau pacienți cărora se administrează terapie anticoagulantă, pacienți la care nu se determină reperele anatomice sau sonografice (obezitate ș.a.), cicatricii.

Repere anatomo-topografice și sonografice

Repere anatomo-topografice: linia mediană anterioară, ombilicul, marginea laterală a mușchilor drepți abdominali, rebordurile costale. Straturile din regiune sunt: pielea, țesutul subcutanat, mm.peretelui abdominal antero-lateral (oblic extern, intern, transvers și drept abdominal), spațiul celular situat între mm.oblic abdominal intern și transvers *(fig. 59 A și B).* Mușchii laterali spre medial trec în aponeuroze și formează linie de demarcație: linia semilunară *Spiegel* (marginea externă a tecii mm.drepți abdominali) *(fig. 64).*

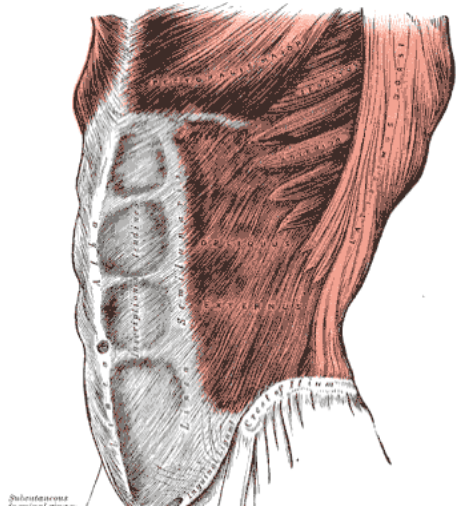

Figura 64. Linia semilunară Spiegel (explicații în text).

Repere sonografice: la o poziționare a sondei pe linia axilară medie între coasta 12 și spina iliacă se vizualizează straturile din această regiune: pilea, stratul subcutanat, mușchii din regiunea laterală a abdomenului, spațiile dintre aceștea și cavitatea peritoneală *(fig. 65).*

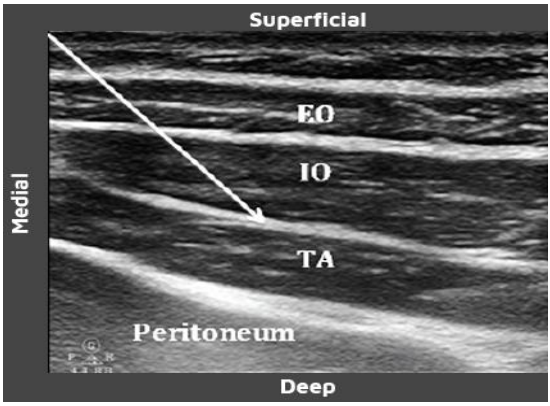

Figura 65. Straturile și planurile fasciale pe linia axilară medie între coasta 12 și spina iliacă.
EO – m.oblic extern, *IO* – m.oblic intern, *TA* – m.transvers.

Metode și aborduri

Pacientul se poziționează în decubit dorsal, se asigură acces intravenos cu plasarea cateterului periferic și se monitorizează (*ECG, SpO_2, TA*). Se prelucrează câmpul operator cu soluții dezinfectante, iar medicul este cu mănuși sterile. Sonda ecografică liniară, protejată de husă, pe care se aplică gel se plasează perpendicular pe peretele abdominal pe linia axilară medie și între coasta 12 și spina iliacă. Medicul se poziționează în partea efectuării procedurii cu fața spre ecranul ecografic. Se identifică spațiul celular situat între mm.oblic intern și transvers abdominal. Acul este introdus în proiecția sondei ultrsonografice *in plane* din medial spre lateral până ce vârful acestuia atinge planul transvers abdominal *(fig. 66)*.

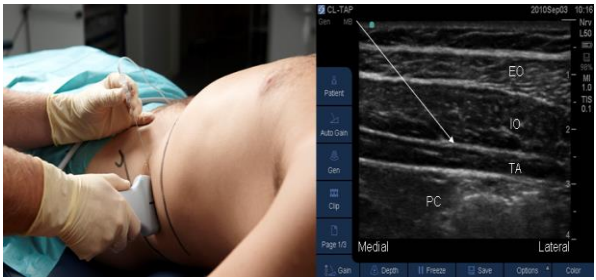

Figura 66. Poziția sondei ecografice, reperele externe în *TAP block* clasic lateral.
EO – m.oblic extern, *IO* – m.oblic intern, *TA* – m.transvers.

După confirmarea poziției vârfului acului prin hidrodisecție, se introduce anestezicul local (lidocaină 2%, ropivacaina 0,375%, bupivacaina 0,5% în volume de la 15 la 30 ml pentru o singură parte) în planul fascial al mușchiului transvers abdominal *(fig.67).*

Cel mai frecvent este nevoie de efectuat bilateral.

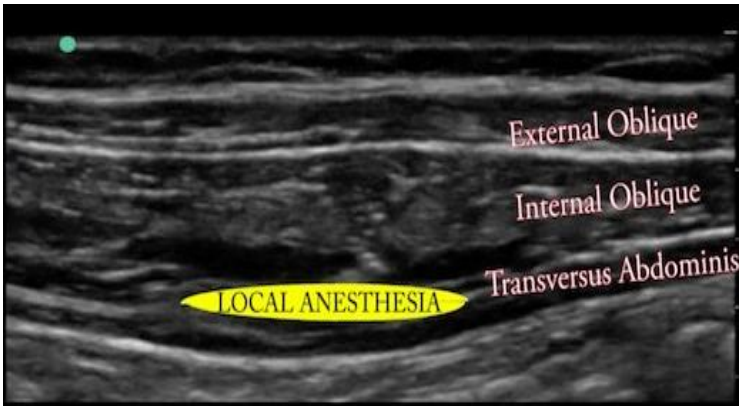

Figura 67. TAP block clasic lateral. AL depozitata în planul mușchiului transvers abdominal.

Doze și administrare *(anexa 1)*

Complicații și tratament

Perforarea peritoneului, leziuni ale viscerelor intraabdominale, hematomul peretelui abdominal, leziuni vasculare și toxicitatea AL, infecții ale țesuturilor moi.

Tratamentul intoxicației cu AL *(anexa 2).*

Blocul nn. iliohipogastric și ilioinghinal

Este o modificare a TAP block clasic: zona de analgezie cuprinde dermatoamele $Th_{12} – L_1$, în rezultat acesta cuprinde regiunea hipogastrică, pliul inghinal, regiunea antero-medială superioară a coapsei, pubisul, unele părți ale organelor genitale externe *(fig 68).*

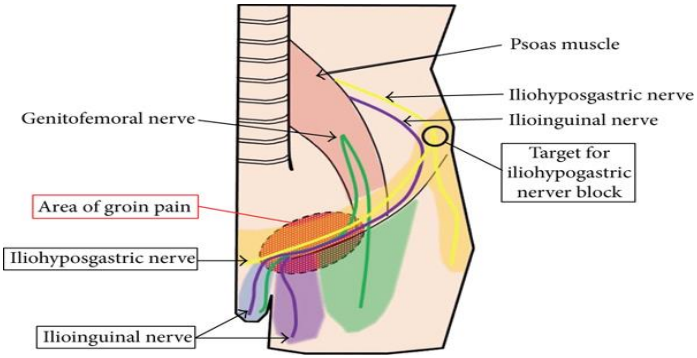

Figuta 68. Area de anestezie în blocajul nn.iliohipogastric și ilioinghinal.

Indicații

Anestezia și analgezia postoperatorie în caz de hernii inghinale, varicocel, hidrocel, inciziile de tip Pfannenstiel ș.a.

Contraindicații: (vezi TAP clasic lateral)

Repere anatomo-topografice și sonografice

Repere anatomo-topografice: ombilicul, plica inghinală, spina iliacă antero-superioară. Straturile din regiune sunt exact ca și în cazul TAP clasic lateral *(fig. 60 A și B).*

Ambii nervi provin din L_1. Aceștea se proiectează de la partea superioară a marginii laterale a m.psoas mare, apoi traversează oblic și din anterior m.patrat lombar și perforează m.transvers abdominal în apropierea spinei iliace antero-superioare. Nervul iliohipogastric: este situat la un lat de deget deasupra spinei iliace antero-superioare, apoi merge oblic în jos și înainte între mușchii oblic intern și transvers.

Nervul ilioinghinal: se află inferior și paralel de ultimul, aproape de ligamentul inghinal *(fig. 69).*

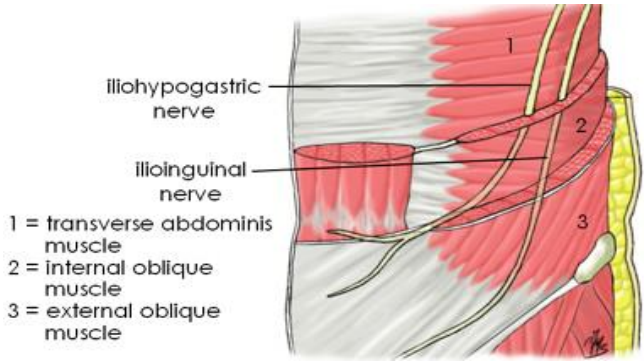

Figura 69. Stratul muscular din regiunea peretelui abdominal antero-lateral inferior. Proiecția nn.iliohipogastric și ilioinghinal.

Repere sonografice: la o poziționare a sondei pe linia ce unește spina iliacă antero-superioară cu ombilicul se vizualizează reperele sonografice și straturile din această regiune *(fig. 70)*.

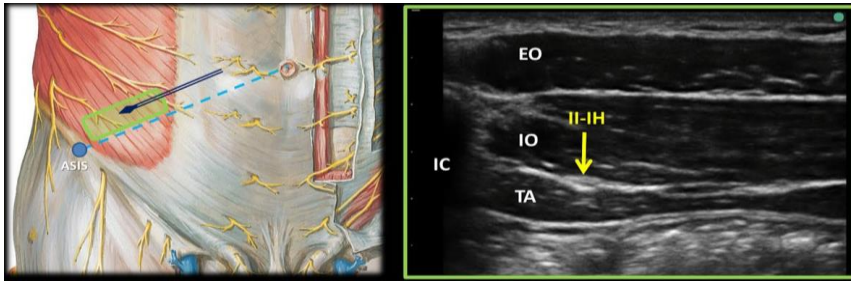

Figura 70. Poziția sondei ecografice pentru vizualizarea planului fascial transvers și a nn.iliohipogastric și ilioinghinal. Straturile din regiunea inghinală. Straturile musculare.
EO – m.oblic extern, *IO* – m.oblic intern, *TA* – m.transvers, *IC* – spina iliacă, *II* – n.ilioinghinal, *IH* – n.iliohipogastric.

Metode și aborduri

Pacientul se poziționează în decubit dorsal, se realizează abord venos periferic și se monitorizează toți parametrii vitali. Sonda ecografică liniară protejată de husă pe care se aplică gel se plasează pe linia ce unește ombilicul cu spina iliacă antero-superioară. Medicul se poziționează în partea

efectuării procedurii cu fața spre ecranul ecografic. Se identifică reperele sonografice, straturile musculare și planul fascial transvers. Acul se introduce în proiecția sondei ecografice (cu vizibilitatea spinei iliace superioare) în direcție medială. AL se depozitează între mm.oblic intern și transvers abdominal, unde sunt situați nn.iliohipogastric și ilioinghinal *(fig 71)*.

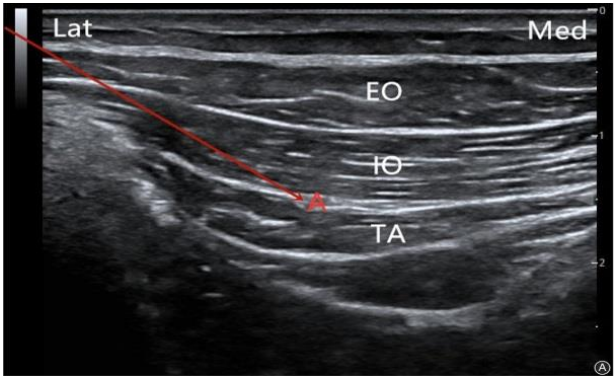

Figura 71. Direcția introducerii acului în blocajul nn.iliohipogastric și ilioinghinal. Straturile musculare și planul fascial transvers.
EO – m.oblic extern, *IO* – m.oblic intern, *TA* – m.transvers.

Doze și administrare *(anexa 1)*

Complicații și tratament

Perforarea peritoneului, leziuni ale viscerelor intraabdominale, hematomul peretelui abdominal, posibil blocajul tranzitoriu al nervului femural, leziuni vasculare și toxicitatea AL, infecții ale țesuturilor moi.

Tratamentul intoxicației cu AL *(anexa 2)*.

3.3. Blocul mușchiului patrat lombar.
Quadratus Lumborum Block (*QL block*).

Introducere

Blocul *QL* reprezintă un grup de tehnici în care AL se introduce în regiunea mușchiului patrat lombar și fascia toracolombară, cu scop de anestezie a ramurilor ventrale a segmentelor spinale din regiunea toracică și lombară Th_7–L_2 *(fig. 72)*.

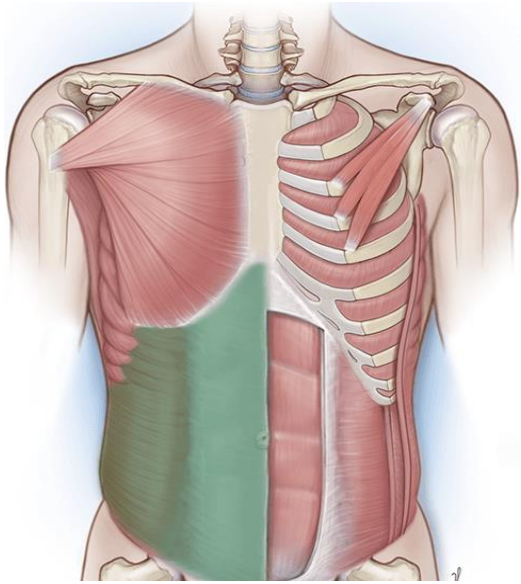

Figura 72. Area de anestezie în blocajul mușchiului patrat lombar.

Pentru prima dată a fost descris de către Blanco. La etapa actuală acesta este indicat atât în perioada intraoperatorie, cât și postoperatorie la diferite categorii de pacienți. Mușchiul patrat lombar se situiază anterior de m.sacrospinal și despărțită de acesta de foița profundă a fasciei toracolombare. Originea este de la creasta ileonului (*labium internum*) și se inseră spre coasta 12 și apofizele transversale ale vertebrelor lombare I – IV *(fig. 73).*

Fascia toracolombară posedă mai multe foițe (anterioară, medie și posterioară) pentru mm.patrat lombar, psoas mare și erectori spinali. Aceasta conține mecanoreceptori, nociceptori și fibre simpatice *(fig. 74).* Sunt mai multe variante al acestui blocaj în dependență de locul de introducere a acului vizavi de mușchiul patrat lombar.

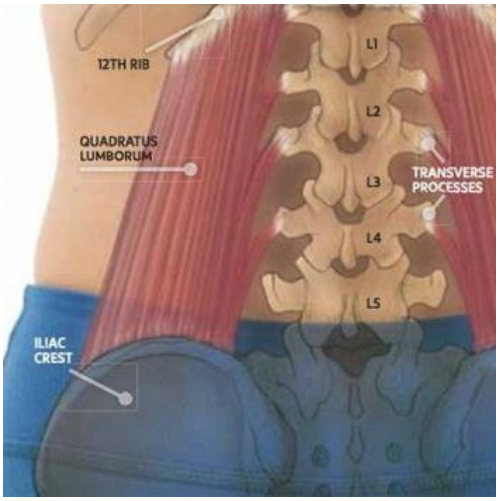

Figura 73. Mușchiul patrat lombar *(explicații în text).*

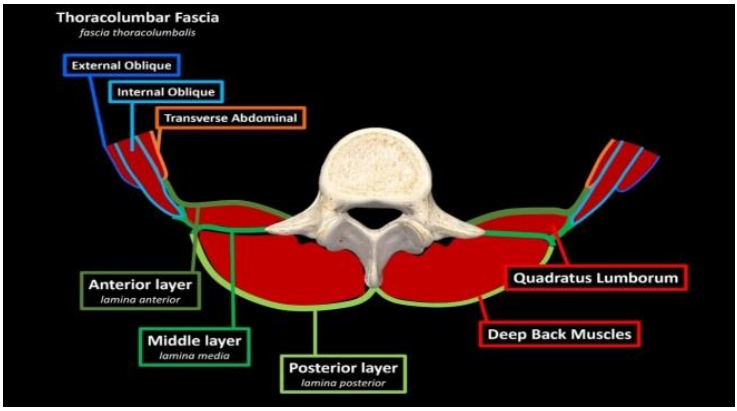

Figura 74. Fascia toracolombară și foițele sale care formează teci pentru mușchii regiunii lombare.

Indicații

Rezecția intestinală, apendectomia deschisă și laparoscopică, colecistectomia, cezariene, histerectomia, prostatectomia deschisă, transplantare de rinichi, nefrectomia, abdomenoplastia ș.a. Dacă se efectuiază bilateral poate servi în calitate de alternativă mai puțin periculoasă a blocajului epidural.

Contraindicații

Absolute: Refuzul pacientului, alergii la anestezice locale, infecție locală în locul procedurii, lipsa de experiență a medicului.

Relative: coagulopatii sau pacienți cărora se administrează terapie anticoagulantă.

Repere anatomo-topografice și sonografice

Repere anatomo-topografice: linia mediană posterioară, marginea costală, creasta iliacă, linia axilară anterioară și medie *(fig. 10)*.

Straturile din regiune sunt: pielea, țesutul subcutanat, mușchii ce pot fi delimitați în două porțiuni, pentru a facilita calea de introduce a acului către planul fascial *(fig. 12)*.

Repere sonografice: la o poziționare a sondei ecografice între marginea costală și creasta iliacă pe linia axilară posterioară se vizualizează straturile și planul fascial din această regiune *(fig. 75)*.

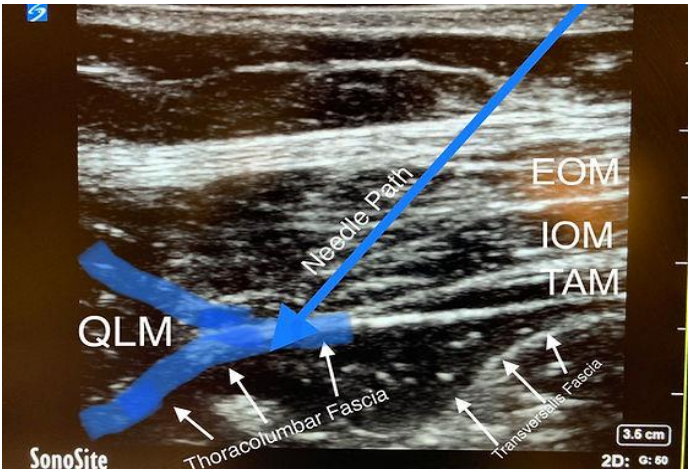

Figura 75. Straturile, fascia toracolombară și spațiile celulare din regiunile lombară și a abdomenului lateral.
EOM – m. oblic extern, *IOM* – m. oblic intern, *TAM* – m. transvers, *QLM* – m. patrat lombar.

Metode și aborduri

În dependență de locul de introduce a acului și depozitării AL sunt descrise mai multe variante a blocului mușchiului patrat lombar *(fig. 76)*.

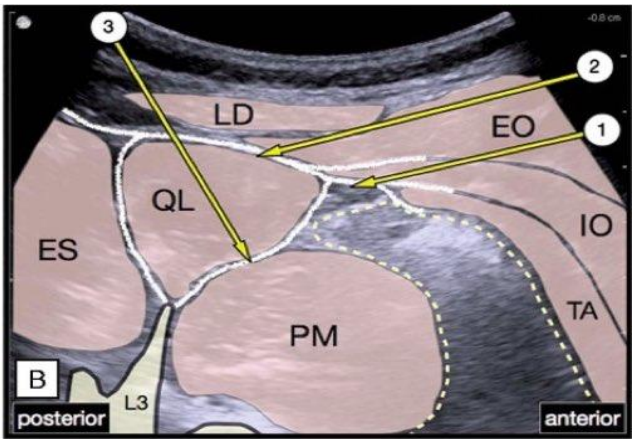

Figura 76. Variantele depozitării AL în QL block.
EO – m.oblic extern, *IO* – m.oblic intern, *TA* – m.transvers, *QL* – m.patrat lombar, *PM* – m. psoas mare, *ES* – m.erector spinal, *LD* – m.lat al spatelui.

Varianta I: Anestezicul se introduce în regiunea antero-laterală a mușchiului patrat lombar (între acesta și mm. peretelui abdominal anterio-lateral, unde fasciile transversală și toracolombară se unesc). Aria de anestezie – Th9/10–Th12. Timpul de instalare a blocului este de la 30 minute cu o durată până la 24 ore *(fig. 76).*

Tehnica blocului: poziția pacientului pe spate sau decubit lateral, cu acces intravenos și monitorizare completă a parametrilor vitali, iar medicul este în mănuși sterile. Sonda ecografică liniară, cu husă se poziționează între rebordul costal și spina iliacă superioară pe linia axilară medie, apoi se deplasează către posterior pentru a identifica mai întâi aponeuroza posterioară a m. transvers abdominal, apoi m. patrat lombar. În proiecția sondei acul se introduce *in plane* din anterior spre posterior *(fig. 77).* Acesta se deplaseazî până ce străpunge aponeuroza posterioară a m. transvers abdominal și se poziționează antero-lateral față de m. patrat lombar *(fig. 78).* După aspirare se introduce 15-30 ml anestezicul local (0,2-0,4 ml/kg), ropivacaina 0,375%, bupivacaina 0,5% pentru o singură parte, în rezultatul căreia se vizualizează răspândirea acestuia de-a lungul părții laterale a m. patrat lombar în locul de unire cu fascia transversală.

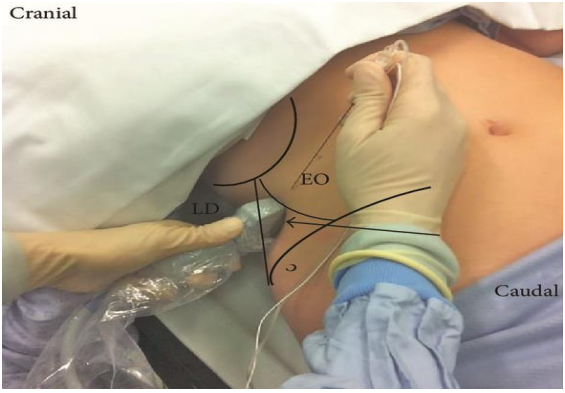

Figura 77. Poziția pacientului în *QL* block, variant I.
EO – m. oblic extern. *LD* – m.lat al spatelui.

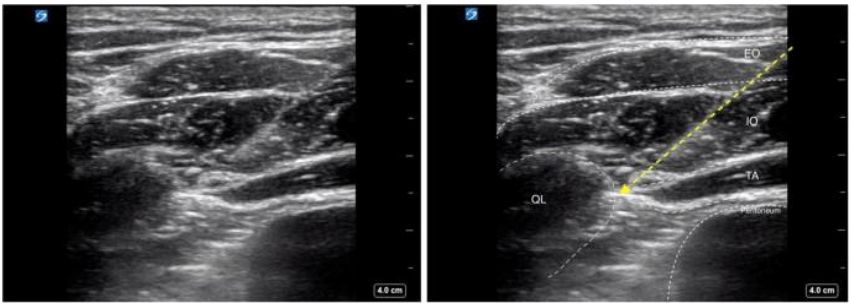

Figura 78. Anatomia sonografică în QL block I. Straturile, locul depozitării anestezicului și direcția introducerii acului. Imagine sonografică.

Varianta II: Anestezicul se introduce în regiunea suprafeței posterioare a mușchiului patrat lombar. Blocajul se instalează în 10 minute și se păstrează până la 48 ore *(fig. 76).*

Tehnica: Poziția pacientului decubit lateral, abord venos, monitorizare, iar medicul este în mănuși sterile. Sonda ecografică liniară, protejată de husă se plasează exact ca în blocajul QL I. Se identifică spațiul celular posterior al m. patrat lombar și se introduce acul din anterior către posterior. Anestezicul local (ropivacaina 0,375%, bupivacaina 0,5%) 15-30 ml pentru fiecare parte se introduce în regiunea suprafeței posterioare a mușchiului patrat lombar *(fig. 79* și *80).*

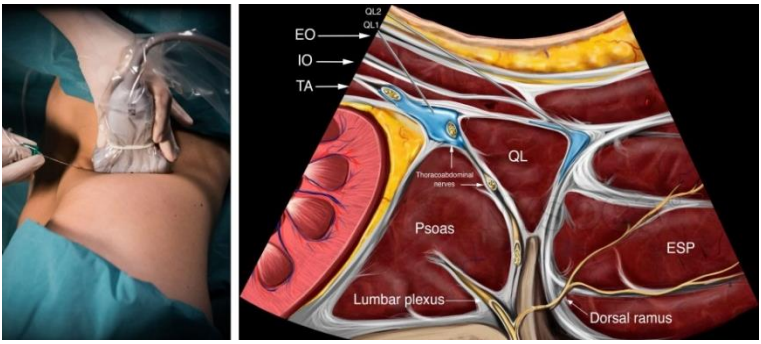

Figura 79. Poziția pacientului, direcția introducerii acului și locul depozitării AL în QL block variantele I și II.

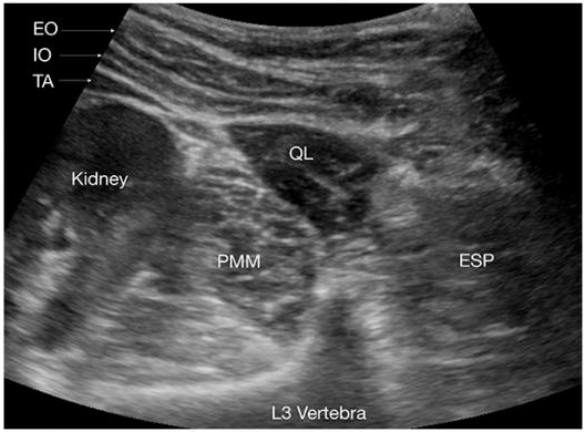

Figura 80. Imagine sonografică în QL block II.
EO – m. oblic extern, *IO* – m. oblic intern, *TA* – m. transvers, *QL* – m. patrat lombar, *ESP* – m.erector spinal, *PMM* – m. psoas mare.

Varianta III: Anestezicul se introduce între mușchiul patrat lombar și psoas mare. Acesta poate să se răspândească până la spațiul paravertebral thoracic *(fig. 76).*

Tehnica: Poziția pacientului decubit lateral, acces intravenos, monitorizare. Sonda ecografică liniară protejată de husă se poziționează între rebordul costal și spina iliacă superioară pe linia axilară posterioară. Medicul este în mănuși sterile. Se identifică procesul transversal al vertebrei L_4, mm.

erector spinal (posterior), patrat lombar (lateral) și psoas mare (anterior), astfel se vizualizează semnul „frunzulița de trifoi”. Acul este introdus din posterior către anterior prin m. patrat lombar, până ce acesta pătrunde în planul fascial dintre ultimul și m. psoas mare. Se aspiră și se injectează 2-3 ml. de soluție fiziologică pentru hidrodisecție, după care se introduce cantitatea de anestezic local (ropivacaina 0,375%, bupivacaina 0,5%) 15-30 ml pentru o singură parte *(fig. 81)*. Acest tip de blocaj permite o analgezie pe o zonă mai mare (Th_7–Th_{12}) și cu o durată mai lungă mai mult de 24 ore. AL se răspandește și în spațiul paravertebral blocând nervii spinali, inclusiv și fibrele simpatice din regiunea fasciei toracoabdominale.

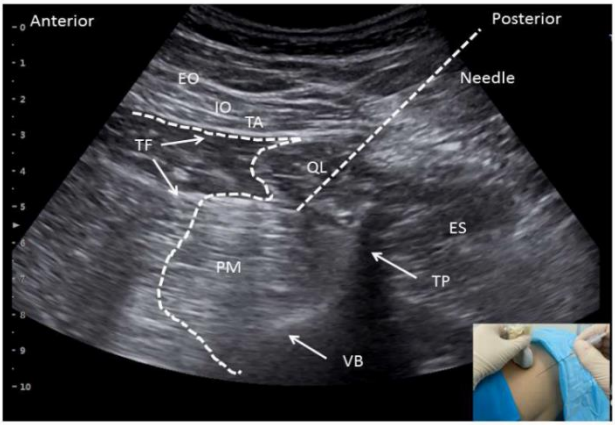

Figura 81. Sonoanatomia regiunii lombare. Direcția introducerii acului și planul fascial dintre mm. patrat lomar și psoas mare.
EO – m.oblic extern, *IO* – m.oblic intern, *TA* – m.transvers, *QL* – m.patrat lombar, *PM* – m. psoas mare, *TF* – fascia transversală, *ES* – m.erector spinal, *VB* – vertebra, *TP* – procesul transversal al vertebrei L_4.

Doze și administrare *(anexa 1)*

Complicații și tratament

Perforarea peritoneului, interstinului, diafragmei, ficatului (în caz de efectuare a blocajului pe dreapta), hematomul peretelui abdominal, leziuni vasculare și toxicitatea anestezicului local, infecții ale țesuturilor moi.

Tratamentul intoxicației cu AL *(anexa 2).*

Anexa 1

Dozarea anestezicilor locale în blocajele de plan fascial din regiunile toracică și abdominală

Nottingham UniversityHospitals (NHS). Autor: Dr James French, Consultant Anaesthetist james.french@nuh.nhs.uk; Dr Nigel Bedforth, Consultant Anaesthetist nigel.bedforth@nuh.nhs.uk; Ms. Shashi Gupta, Theatres & Anaesthetic Pharmacist shashi.gupta@nuh.nhs.uk.

Agent anestezic	Doza recomandată (infiltrație)	Volum maxim (ml/kg)								Durata acțiunii
	Concentrația	Maximă: mg/kg	35 kg	40 kg	45 kg	50 kg	60 kg	70 kg	80-100 kg	
Lidocaină 1% - 2ml	1% - 10 mg/ml. + sol. salină până la volumul necesar.	3mg/kg	10,5	12	13,5	15	18	20ml (200mg)	20ml (200mg)	30-90
Lidocaină 2% - 2ml	2% - 20mg/ml. + sol. salină până la volumul necesar.	3mg/kg	5,25	6	6,75	7,5	9	10ml (200mg)	10ml (200mg)	30-90
Lidocaină 1% - 2ml. + adr. (1:200000)	1% - 10 mg/ml. + sol. salină până la volumul necesar.	7mg/kg	24,5	28	31,5	35	42	49	50ml (500mg)	
Lidocaină 2% - 2ml. + adr. (1:200000)	1% - 10 mg/ml. + sol. salină până la volumul necesar.	7mg/kg	12,25	14	15,75	17,5	21	24,5	25ml (500mg)	
Bupivacaină 0,25% - 10ml	0,25% - 2,5mg/ml.+ sol. salină până la volumul necesar.	2mg/kg	28	32	36	40	48	56	60ml (150mg)	6-8 ore (până la 24)
Bupivacaină 0,5% - 10ml	0,5% - 5mg/ml. .+ sol. salină până la volumul necesar.	2mg/kg	14	16	18	20	24	28	30ml (150mg)	6-8 ore (până la 24)
Bupivacaină 0,75% - 10ml	7,5% - 7,5mg/ml. .+ sol. salină până la volumul necesar.	2mg/kg	9,3	10,6	12	13	16	18	20ml (150mg)	6-8 ore (până la 24)
Bupivacaină 0,25% - 10ml. + adr. (1:200000)	0,25% - 2,5mg/ml.+ sol. salină până la volumul necesar.	2mg/kg	28	32	36	40	48	56	60ml (150mg)	
Bupivacaină 0,5% - 10ml. + adr. (1:200000)	0,5% - 5mg/ml.+ sol. salină până la volumul necesar.	2mg/kg	14	16	18	20	24	28	30ml (150mg)	
Ropivacaină 0,2% - 10ml	2mg/ml.+ sol. salină până la volumul necesar.	3mg//kg	52,5	60	67,5	75	90	105	120-150	24-48 ore
Ropivacaină 0,75% - 10ml.	0,75% - 7,5mg/ml. .+ sol. salină până la volumul necesar.	3mg/kg	14	16	18	20	24	28	32-40	24-48 ore
Ropivacaină 1% - 10ml.	10mg/ml. + sol. salină până la volumul necesar.	3mg/kg	10,5	12	13,5	15	18	21	24-30	24-48 ore

Dozele recomandate de AL sunt aceleași pentru orice regiune a corpului. Însă acestea, indiferent de administrare, zone și număr de injectări potențiază efectul și contribuie la doza maximă totală pentru pacient. Volumele diferă în dependență de greutate. În caz că un AL a atins doza maximă recomandată, nu se administrează altul. Absorbția depinde de locul de injectare și modul de administrare. Concentrațiile sangvine pot crește la pacienții mai gravi și vârstnici, în consecință doza maximă reală poate fi mai mică decât cea menționată mai sus. Astfel aceasta se ajustează după caz.

Anexa 2

Toxicitatea sistemică a anestezicilor locale (*LAST*)

Mecanismul toxicității anestezicilor locale. Acestea sunt în general sigure și eficiente atunci când sunt limitate la locul terapiei, cum ar fi infiltrarea tisulară, în apropierea unui nerv sau a unui plex de nervi. Însă dacă o cantitate mare de AL pătrunde în circulația sistemică, cantitățile supraterapeutice din sânge și țesut pot provoca toxicitate. Acest fapt poate să se datoreze injecției intravasculare accidentale sau absorbției vasculare din răspândirea locală.

Toxicitatea sistemică acută

Simptomele toxicității sistemice implică simptomele sistemului nervos central și pe cele ale sistemului cardiovascular. Aceste reacții sunt cauzate de concentrații plasmatice ridicate de anestezic local la care se poate ajunge după injectarea intravasculară accidentală, supradoză sau absorbție excepțional de rapidă din zone puternic vascularizate. Reacțiile adverse la nivelul SNC sunt similare cu cele produse de alte anestezice locale de tipul amidelor, în timp ce cele la nivel cardiovascular sunt mai dependente de tipul medicamentului, atât cantitativ cât și calitativ. Manifestările asupra SNC apar de obicei înaintea manifestărilor cardiovasculare. Excepția o fac pacienții sub anestezie generală sau pacienții sedați cu barbiturice sau benzodiazepine.

Simptomele toxicității cauzate de efectul anestezicului asupra SNC includ semne de severitate crescătoare. Primele simptome sunt tulburări vizuale și hiperacuzie, sensibilitate în jurul gurii redusă, amețeală, senzație de intoxicare și parestezie. În anumite cazuri pacientul a acuzat țiuituri în urechi. Simptome mai severe care preced instalarea crizei generalizate sunt: dizartria, tremurături și spasme musculare. Aceste semne nu ar trebui ignorate niciodată. De obicei sunt urmate de pierderi severe ale cunoștinței cu crize de convulsii tonico-clonice care durează de la câteva secunde la minute. În timpul convulsiilor se dezvoltă rapid hipoxia și hipercapnia datorită creșterii activității musculare și ventilării insuficiente a plămânilor. În cazuri severe se instalează apneea. Se dezvoltă acidoză

metabolică și respiratorie, hipocalcemie și hipoxie, care măresc efectul toxic al anestezicului local. Totuși, recuperarea funcțiilor vitale se poate realiza rapid ca rezultat al redistribuției medicamentului de la SNC, metabolismului subsecvent și excreției (cu excepția cazului în care s-a administrat o doză mare de anestezic local).

Manifestările cardiovasculare ale toxicității sistemice pot fi observate în cazuri severe și sunt precedate de obicei de cele ale toxicității SNC. La pacienții sedați sau care primesc concomitant anestezie generală simptomele toxicității SNC pot trece neobservate. Efectele concentrațiilor plasmatice mari de anestezic local sunt hipotensiunea arterială, aritmia și chiar stopul cardiac. La concentrații mari de anestezic local, stopul cardiac poate avea loc rareori chiar și fără a fi precedat de manifestări ale toxicității sistemice la nivel central.

Tratamentul toxicității acute

În caz de toxicitate acută administrarea de anestezic local ar trebui întreruptă imediat. În caz de apariție a crizelor trebuie inițiat tratament anticonvulsiv.

Principiile de acțiune sunt: terapia cu oxigen, supresia convulsiilor și suport pentru sistemul circulator. Unde este necesar se realizează ventilația controlată (intubare). Se administrează intravenos medicamente anticonvulsivante (de exemplu tiopental, diazepam și midazolam) dacă convulsiile durează mai mult de 15-20 de secunde. Administrarea de medicamente miorelaxante (de exemplu iodura de suxamethonium, vecuronium, rocuronium etc.) este posibilă doar după introducerea de medicamente anticonvulsivante și inducerea suficientă a pierderii cunoștinței. Posibilitatea intubării traheale sau ventilarea artificială a plămânilor sunt premise necesare utilizării acestor substanțe. Dacă au loc tulburări ale sistemului circulator (hipotensiune arterială, bradicardie) se recomandă inițierea unui tratament adecvat cu soluții perfuzabile intravenos, medicamente vasopresoare, medicamente inotrope și/sau *emulsii lipidice lichide*: *în bolus 1,5 mg/kg emulsii lipidice, apoi 0,25 ml/kg/min. până la stabilitate circulatorie. Doza maximă totală este de 10 ml/kg în primele 30 minute. La pacienții extrem de obezi, dozele de emulsii lipidice ar trebui să se bazeze în mod ideal pe o estimare a greutății corporale slabe.*

În caz de stop circulator trebuie inițiate măsuri urgente de resuscitare conform ghidurilor curente. Tulburările de ritm cardiac se tratează simptomatic în conformitate cu principiile curente. De importanță majoră în tratamentul toxicității este optimizarea ventilării, adică profilaxia hipoxiei și/sau hipercapniei, modificarea de conținut a sistemului circulator (stabilirea euvolemiei) și tratamentul acidozei, pentru că hipoxia și acidoza cresc toxicitatea sistemică a anestezicului local. Când se produce stopul cardiac poate fi necesară resuscitarea timp îndelungat.

Copii și adolescenți

Reacțiile adverse la copii şi adolescenţi sunt similare celor la adulți.

Toxicitatea sistemică a anestezicilor locale

(*LAST- Local Anesthetic Systemic Toxicity*)
Marina Gitman, Michael Fettiplace, and Guy Weinberg NYSORA
https://www.nysora.com ›

Mecanismul toxicității anestezicilor locale

Anestezicile locale sunt în general sigure și eficiente atunci când sunt limitate la locul terapiei, cum ar fi infiltrarea tisulară, în apropierea unui nerv sau a unui plex de nervi. Însă dacă o cantitate mare de AL pătrunde în circulația sistemică, cantitățile supraterapeutice din sânge și țesut pot provoca toxicitate (*LAST*).

Factori ce contribuie la concentrarea plasmatică	Mecanismul de acțiune a anestezicilor locale la nivel celular	Toxicitatea cardiacă a anestezicilor locale
Concentrație plasmatică mare ale anestezicilor locale: - Injectarea parțială în patul arterial sau venos - Injectarea intravasculară - Absorbția vasculară rapidă dintr-o regiune abundent vascularizată *Nivelurile plasmatice al anestezicilor locale*: Proporțional cu rata de absorbție sistemică de la locul injectării *Viteza de absorbție* - Variată în dependentă de țesut - Depinde de suprafața de absorbție (spațiu celular, plan fascial ș.a.) - Creșterea dozei este egală cu creșterea nivelului plasmatic de anestezic local indiferent de locul de injectare	- *Acțiune inhibitoare a conductibilității nervoase* prin inhibarea mișcării ionilor prin canalele ionotrope de la nivelul membranei celulare - *Ținta terapeutică primară* Actiunea dependenta de blocarea canalelor de Na – substantele liposolubile neionizate trec prin membrana fosfolipidica in axoplasma unde este protonata iar in aceasta forma ionizata se leaga de suprafata interna a canalelor de Na prevenind migrarea Na. - *Deasemenea* anestezile locale inhibă canalele voltaje dependente ale Ca2+, K+, NaK – ATPase, alte canale și enzyme - *Molecule neionizte vs ionizate*: inhibarea are loc intracelular și necesită că anestezicul local să traverseze mai întâi stratul lipidic ca moleculă liberă neionizată, nelegată - *La concentrații mici*: anestezicul local blochiază protein kinaza inducând factorul de necroză a tumorii - *La concentrații mari*: anestezicul local poate inhiba și alte canale, enzime și receptori, inclusiv carnitin aciclamitin translocaza din mitocondrie	- *Anestezile locale și toxicitatea cardiovasculară*: sunt cauze ale combinației dintre disfuncțiile elecrofiziologice și contractile - *Atenție*: bupivacaina este lipofilic și cu o afintate mai mare pentru canalel de Na votaj dependente în rezultat efectul său cardiotoxic - *Mai mult despre bupivacaină:* toxicitatea cardiacă poate apărea la concentrații serice mai mici, deoarece acesta se poate cumula în mitocondrii și țesutul cardiac întru-un raport de aproximativ 6:1 (sau mai mare) față de plasmă

Toxicitatea sistemică a anestezicilor locale (*LAST*): simptome , diagnoză
Simptome LAST SNC este mai sensibil la toxicitatea anestezicile locale decât SCV – simtomele din partea SNC preced simptomele SCV Anestezicile locale afectează echilibru dintre căile excitatorii și inhibitorii ale SNC Semnele neurologice pot fi caracterizate între excitație (devreme) și inhibiție (mai târziu) În caz de *LAST* blocajul canalelor de Na voltaj dependente a neuronilor inhibitori din SNC apar inițial, apoi cele excitatorii *Simptome neurologice:* convulsii (70%), agitații (10%) sau pierderea cunoștinței (7%) *Simptome precoce:* parestezii perorale, gust metalic și tinitus *40% din LAST*: se prezintă cu debut rapid, convulsie bruscă și evoluiază spre stop cardiac La doze mari de anestezic local sau la o injectare intravenoasă rapidă simptomele precoce ale SNC pot fi absente, însă se pot instala cele ale SCV (11%) *Toxicitatea SCV*: dereglări de conductibilitate ale cordului, scăderea contractilității cardiace, scăderea resistenței vasculare periferice Modificări precoce ale ECG: Deprimarea activității stimulatorului cardiac poate duce rapid la blocuri AV sau asistolie Șocul cardiogen și hipotensiunea refractară poate fi ca urmare a scăderii contractilității cardiace și difcunțiilor vasomotorii
Diagnostic LAST poate să se instaleze imediat în același timp cu injectarea (deobicei injectarea accidentală intravasculară) sau peste o oră de aceasta (datorată absorbției tisulare tardive) Continuie monitorizarea pentru 30-45 minute după injectare în caz de introducere de volume mari sau doze toxice Monitorizați pacienții care ăprezintă simptome de LAST timp de 2-6 ore, deoarece depresia cardiovasculară datorată anestezicilor locale poate persista sau să reinstaleze dup tratament

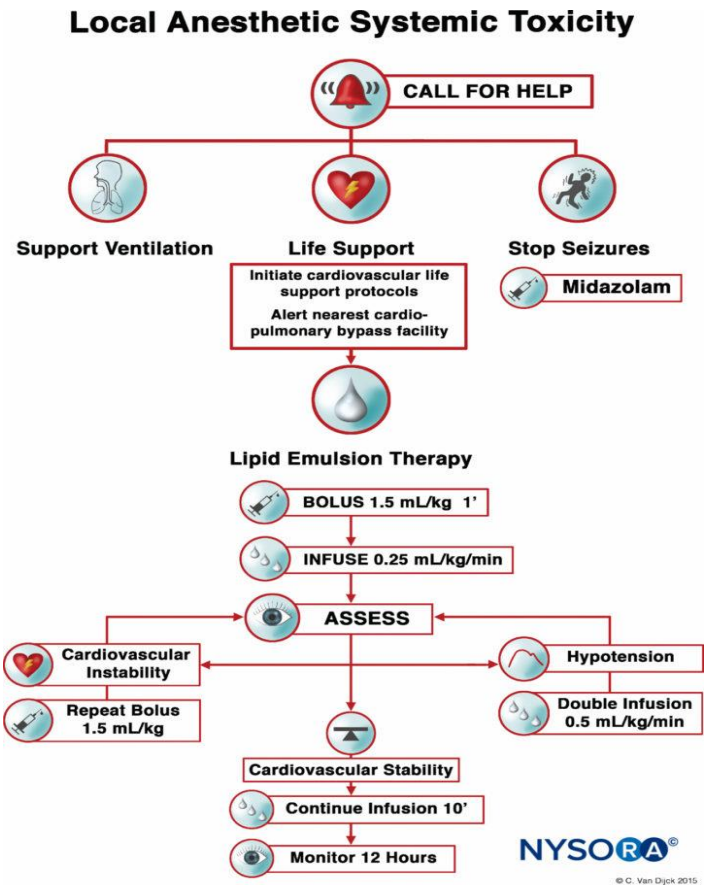

Checklist pentru managmentul toxicității sistemice ale anestezicilor locale.

ABREVIERI

ESPB – Blocul de plan fascial al mușchiului erector spinal toracic și lombar. *Erector Spinae Plane Block*.

PEC 1, PEC 2 – Blocul nn. pectorali medial și laterali ramurilor anterioare ale nn. toracici spinali Th_2-Th_6, intercostobrahial și toracic lung. *Pectoralis Nerve Block.*

SARB – Blocul ramurilor laterale cutanate ale nn. intercostali, intercostobrahial, toracodorsal și toracic lung. *Serratus Anterior Plane Block.*

RIB – Blocul ramurilor laterale cutanate ale nn. intercostali (3-8). *Rhomboid Intercostal Plane Block.*

TAP – Blocul planului fascial al mușchiului abdominal transvers (Anestezia ramurilor cutanate anterioare ale nn. spinali Th_7 -L_1 - nn. intercostali Th_7 – Th_{11}. n. subcostal Th_{12}, iliohipogastric și ilioinghinal, L_1). *Transvesus Abdominis Plane Block.*

QL Block – Blocul mușchiului patrat lombar (ramurile ventrale Th_7 – L_2). *Quadratus Lumborum Block.*

LAST – Toxicitatea sistemică a anestezicilor locale

AL – anestezic local

ECG – electrocardiogramă

SpO2 – saturația oxigenului din sânge

TA – tensiunea arterială

SNC – sistemul nervos central

BIBLIOGRAFIA

1. Acalovschi I. *Anestezie clinică*. Cluj-Napoca, Editor Clusium, 2005, 867 p.
2. Acalovschi I. *Manopere şi tehnici în terapia intensivă*. Cluj-Napoca, Editura „ Dacia”, 1989, 307 p.
3. Chesov I. Blocul de plan transvers abdominal – considerente anatomice și tehnice. În: Buletinul Academiei de Științe a Moldovei. Științe Medicale. Chișinău, 2017, 2(54), p. 47-53. ISSN 1857-0011.
4. Chesov Ion. Analgezia postoperatorie prin bloc de plan transvers abdominal: argumentare anatomică și eficiență clinică. Teză de doctor în științe medicale. Chișinău, 2018
5. Kulciţki K. I. et al. *Chirurgie operatorie şi Anatomie topografică*. Chişinău. Ed. „Ştiinţa”, 1995, 463 p.
6. Standring S. *GRAY'S Anatomy*. Elsevier Inc., 2008, 2504 p.
7. AKERMAN M., PEJCIC N, VELICKOVIC I., Review of the Quadratus Lumborum Block and ERAS, 2018, p. 44 https://www.ncbi.nlm.nih.gov/pmc/articles/PMC5834926/
8. BLANCO R., FAJARDO M, PARRAS MALDONADO T., Ultrasound description of Pecs II (modified Pecs I): a novel approach to breast surgery. Rev Esp Anestesiol Reanim, 2012, p. 470. https://pubmed.ncbi.nlm.nih.gov/22939099/
9. BLANCO RAFAEL, TAP block under ultrasound guidance: the description of a ‘non pops technique’ *Regional Anesthesia and Pain Medicine*. 2007, p.32 https://rapm.bmj.com/content/32/Suppl_1/130.2
10. BLANCO R., PARRAS T., MCDONNELL JG., PRATS-GALINO, Serratus plane block: a novel ultrasound-guided thoracic wall nerve block. Anaesthesia. 2013, p. 1107-1113. https://pubmed.ncbi.nlm.nih.gov/23923989/
11. EL-BOGHDADLY K, PAWA A, CHIN KJ, Local anesthetic systemic toxicity: current perspectives, 2018, p. 35-44. https://www.ncbi.nlm.nih.gov/pmc/articles/PMC6087022/
12. EL-BOGHDADLY K., ELSHARKAWY H., Short A, Chin KJ. Quadratus Lumborum Block Nomenclature and Anatomical Considerations.2016, p. 548-549. https://pubmed.ncbi.nlm.nih.gov/27315184/
13. FORERO M., RAJARATHINAM M., ADHIKARY S.D., CHIN K.J., Erector spinae plane block for the management of chronic shoulder pain: a case report, 2018, p. 288-293. https://pubmed.ncbi.nlm.nih.gov/29134518/
14. HAMILTON DL, MANICKAM B., Erector spinae plane block for pain relief in rib fractures, 2017, p. 474-475. https://pubmed.ncbi.nlm.nih.gov/28203765/
15. HIROSHI O, UESHIMA H., Lumbar vertebra surgery performed with a bilateral posterior quadratus lumborum block. J Clin Anesth. 2017, p.41. https://pubmed.ncbi.nlm.nih.gov/28802611/

16. KAUSHAL B., CHAUHAN S., SAINI K., BHOI D, BISOI AK, Comparison of the Efficacy of Ultrasound-Guided Serratus Anterior Plane Block, Pectoral Nerves II Block, and Intercostal Nerve Block for the Management of Postoperative Thoracotomy Pain After Pediatric Cardiac Surgery. J Cardiothorac Vasc Anesth. 2019, p. 418-425. https://pubmed.ncbi.nlm.nih.gov/30293833/
17. KULHARI S., BHARTI N., BALA I., ARORA S., SINGH G., Efficacy of pectoral nerve block versus thoracic paravertebral block for postoperative analgesia after radical mastectomy: a randomized controlled trial, 2016, p. 382 https://pubmed.ncbi.nlm.nih.gov/27543533/
18. MANIKER ROBERT, BOLASH ROBERT, KALASBAIL PRATHIMA, DRAKE RICHARD, A Cadaveric and Clinical Evaluation. In: Rhomboid Intercostal and Subserratus Plane Block, 2018 https://pubmed.ncbi.nlm.nih.gov/30169476/
19. MAYES J., DAVISON E., PANAHI P., PATTEN D., ELJELANI F., An anatomical evaluation of the serratus anterior plane block. Anaesthesia. 2016, p. 1064-1069. https://pubmed.ncbi.nlm.nih.gov/27440171/
20. MRUNALINI P., RAJU NV, NATH VN, SAHAEB SM, Efficacy of transversus abdominis plane block in patients undergoing emergency laparotomies, 2014, p. 377-382. https://pubmed.ncbi.nlm.nih.gov/25886339/
21. O'SCANAILL P. KEANE S., WALL V., FLOOD G., BUGGY DJ. Single-shot pectoral plane (PECs I and PECs II) blocks versus continuous local anaesthetic infusion analgesia or both after non-ambulatory breast-cancer surgery: a prospective, randomised, double-blind trial. Br J Anaesth ,2018, p. 846-853.https://pubmed.ncbi.nlm.nih.gov/29576125/
22. SCHWARTZMANN A., PENG P., MACIEL M.A., FORERO M., Mechanism of the erector spinae plane block: insights from a magnetic resonance imaging study, 2018, p.1165-1166. https://pubmed.ncbi.nlm.nih.gov/30076575/
23. SMITH BE, SUSCHAK M, SIGGINS D, CHALLANDS J., Rectus sheath block for diagnostic laparoscopy. Anaesthesia. 1988, 947-948. https://pubmed.ncbi.nlm.nih.gov/2975148/
24. UESHIMA H., OTAKE H, LIN JA, Ultrasound-Guided Quadratus Lumborum Block: An Updated Review of Anatomy and Techniques. 2017. https://pubmed.ncbi.nlm.nih.gov/28154824/
25. YOSHIZAKI M, MURATA H, OHAMI-TAKAMURA K, Bilateral erector spinae plane block using a programmed intermittent bolus technique for pain management after Nuss procedure, 2019, p. 51-52. https://pubmed.ncbi.nlm.nih.gov/30852328/
26. Елизаровский С. И., Калашников Р. Н. *Оперативная хирургия и топографическая анатомия*. Москва. Изд. «Медицина», 1967, 424 стр.

27. Кованов А. А. *Оперативная хирургия и топографическая анатомия*. Москва. «Медицина», 1985, 368 стр.
28. Лубоцкий Д. Н. *Основы топографической анатомии*. Москва. Изд. «Медгиз», 1953, 648 р.
29. Малышева В. Д., Свиридова С. В., *Анестезиология и реаниматология*. Москва, Изд. «Медицина», 2003, 548 стр.
30. *Цибуляк В.Н.* Рефлексотерапия в клинической анестезиологии. Ташкент: Медицина 1985; 159.].